FACULTE DE MEDECINE DE PARIS

ANNEE 1970

THESE

N° 801

POUR LE

DOCTORAT EN MEDECINE

(Diplôme d'Etat)

PAR

Daniel CAILLON
Né le 7 mars 1940 à CAMPBON (Loire-Atlantique)
Externe des Hôpitaux de Paris

PRESENTEE ET SOUTENUE PUBLIQUEMENT LE : . . . . . .

CONTRIBUTION A L'ETUDE DIAGNOSTIQUE DES CANCERS DU COLON DROIT
(A propos d'une série de 40 observations)

Président : M. LEDOUX-LEBARD, Professeur

EDITIONS MEDICALES ET UNIVERSITAIRES

40, rue Pascal - PARIS XIIIe

FACULTE DE MEDECINE DE PARIS

ANNEE 1970

THESE

N°

POUR LE

DOCTORAT EN MEDECINE

(Diplôme d'Etat)

PAR

Daniel CAILLON
Né le 7 mars 1940 à CAMPBON (Loire-Atlantique)
Externe des Hôpitaux de Paris

PRESENTEE ET SOUTENUE PUBLIQUEMENT LE : . . . . . .

CONTRIBUTION A L'ETUDE DIAGNOSTIQUE DES CANCERS DU COLON DROIT
(A propos d'une série de 40 observations)

Président : M. LEDOUX-LEBARD, Professeur

EDITIONS MEDICALES ET UNIVERSITAIRES

40, rue Pascal - PARIS XIIIe

UNIV.
LEIDEN
BIBL.

A MES PARENTS

A MES FRERES

A MES SOEURS

A MA FAMILLE

A MES AMIS

A MA SOEUR GISELE (in memoriam)

A qui je dois d'être ce que je deviens.

Digitized by the Internet Archive
in 2026

https://archive.org/details/IA41550221_0004

A TOUS CEUX QUI M'ONT INSPIRE :

de l'admiration,

de l'estime,

de l'affection,

de l'amour.

A TOUS CEUX QUI M'ONT INSPIRE :

de l'admiration,

de l'estime,

de l'affection,

de l'amour.

A mes camarades d'Externat,

A mes sous-colleurs d'Internat,

A André WEYDERT, Interne des Hôpitaux de Paris,

avec qui j'ai longtemps fait équipe.

En témoignage de notre indéfectible

amitié.

Aux infirmières des Hôpitaux de Paris

Aux manipulatrices de l'Hôpital COCHIN

En hommage à leur dévouement et
en témoignage de ma reconnaissance pour
tout ce qu'elles m'ont appris.

A notre Maître et Président de Thèse,

Monsieur Guy LEDOUX-LEBARD,

Professeur à la Faculté de Médecine de Paris,

Radiologiste à l'Hôpital COCHIN.

Il nous a accueilli deux années dans son Service, nous a fait bénéficier de son expérience et de ses très grandes connaissances, nous a initié à son art du radiodiagnoxtic ; il nous a inspiré ce travail, nous a guidé avec une infinie sollicitude dans son élaboration et nous a fait le grand honneur d'accepter la présidence de cette Thèse.

En témoignage de notre respectueuse gratitude et de notre profond attachement.

A Monsieur Guy PALLARDY

Professeur Agrégé à la Faculté de Médecine de Paris

Radiologiste des Hôpitaux.

Il nous a initié à la Radiologie, nous a inculqué le sens de la précision et a grandement contribué à l'iconographie de cette Thèse.

En témoignage de notre profonde gratitude pour sa gentillesse et sa constante sollicitude.

A Monsieur Maurice MOUSSEAU

Professeur à la Faculté de Médecine de NANTES,

Chirurgien des Hôpitaux.

Il nous a introduit auprès de ses amis et Maîtres des Hôpitaux de Paris. Il nous a guidé dans nos études, encouragé lors de nos hésitations, éclairé de ses précieux conseils avec une touchante bienveillance.

En témoignage de notre profonde reconnaissance et de notre grande admiration pour ses qualités d'homme et de médecin.

A mes Maîtres des Hôpitaux de NANTES,

Le Docteur Joseph CORROLLER,
Le Professeur Jean HOREAU,
Le professeur Yves BOQUIEN,
Le Professeur Yves BUREAU,
Le Professeur Robert BUREAU,
Le Professeur Charles MIRAILLE, (in memoriam)
Le Professeur Marc NEDELLEC.

A mes Maîtres des Hôpitaux de PARIS,

Le Professeur Maurice MERCADIER,
Le Docteur César NARDI,
Le Docteur Robert-Antoine SCHWOB,
Le Professeur Michel LAMOTTE,
Le Professeur Jean BERNARD,
Le Professeur Jacques-Antoine LIEVRE,
Le Professeur André DOMART,
Le Professeur Marcel AUSSANNAIRE.

En respectueux hommage.

P L A N

I INTRODUCTION

II ANATOMIE

ANATOMIE PATHOLOGIQUE

EXTENSION

FREQUENCE : localisation, sexe, âge.

ETIOLOGIE

III ETUDE CLINIQUE

IV EXPLORATION RADIOLOGIQUE DES CANCERS DU COLON DROIT
A/ Difficultés de l'exploration radiologique du côlon
B/ Méthodes d'exploration radiologique du côlon
C/ Aspects Radiologiques des cancers du côlon droit

V DIAGNOSTIC DIFFERENTIEL

VI OBSERVATIONS

VII ICONOGRAPHIE

VIII RESULTATS sur 40 OBSERVATIONS PERSONNELLES

IX CONCLUSIONS

X BIBLIOGRAPHIE

INTRODUCTION

INTRODUCTION

Les cancers coliques bénéficient d'une lenteur d'évolution particulière, se prêtent à des exérèses logiques, satisfaisantes sur le plan carcinologique et parfaitement réglées sur le plan chirurgical. Grâce à leurs particularités, grâce aux progrès réalisés dans leur traitement, les cancers coliques droits se rangent parmi les moins mauvaises localisations néoplasiques. Après intervention pratiquée dans de bonnes conditions, le malade porteur d'une tumeur maligne du côlon droit conserve 60 chances sur IOO de rester en vie après cinq ans (le porteur d'une tumeur gauche 55 chances sur IOO).

A côté de ces perspectives encourageantes, le retard persistant du dépistage demeure encore trop souvent observé et, encore à l'heure actuelle, le diagnostic vraiment précoce des cancers du côlon reste un vain mot. Quand on passe en revue les tumeurs malignes du gros intestin dont on a pu fixer l'image radiologique, on s'étonne que tous ces cancers soient volumineux, massifs et dépassent en général largement les limites de la lumière intestinale.

Ainsi trop souvent encore, le cancer colique est reconnu tardivement. Plusieurs facteurs contribuent à cette regrettable carence de dépistage :

I°/ La latence du cancer du côlon est bien classique :
mais elle ne suffit pas à rendre compte de l'ensemble des mauvais cas.

2°/ L'insouciance des malades est parfois en cause :
les symptômes, habituellement discrets et d'apparence banale ne les ont pas inquiétés, et ils ne sont venus consulter qu'au bout de longs mois.

Deux autres causes de retard sont encore malheureusement trop fréquemment rencontrés :

- l'insuffisance du dépistage clinique,
- La défaillance de l'examen radiologique.

3°/ L'insuffisance du dépistage clinique : trop de temps perdu à traiter avec constance une constipation ou une diarrhée rebelles, par des médications symptomatiques une anémie, avant de se décider à demander un lavement baryté.

4°/ La défaillance de l'examen radiologique :

- mauvaise qualité technique du lavement baryté : dans la conduite de l'examen : manque de rigueur.
- lecture hâtive, méconnaissance de lésions peu évoluées, interprétation erronée des images ;
- insuffisance de nos méthodes de détection et d'exploration radiologique : trop de lésions passées inaperçues sur des lavements techniquement irréprochables.

Le diagnostic des tumeurs coliques est difficile. Il est rare qu'il soit fait tôt. L'exploration radiologique en constitue l'étape fondamentale. Le rôle du radiologiste est ici primordial et sa responsabilité directement en cause.

L'affirmation du diagnostic appartient presque toujours au lavement baryté, examen fondamental qu'il faut :

" entourer d'exigence et proclamer difficile dans son exécution difficile dans son interprétation ". (G. LAURENCE).

C'est donc à la sagacité des cliniciens et à la rigueur des radiologistes dans leurs explorations, qu'est liée l'amélioration du pronostic des tumeurs malignes du côlon droit, bien plus qu'au progrès des techniques chirurgicales.

Le but de ce travail n'est pas de résumer tout ce qui a été dit et fait sur l'étude diagnostique des cancers du côlon droit ces dernières années. Nous avons encore moins la prétention de faire oeuvre de novateur en proposant une méthode d'approche plus sûre du diagnostic à un stade très précoce.

Nous voudrions simplement, en toute modestie, dégager à propos de 40 observations de cancers du côlon droit, les principaux éléments du diagnostic, tant à l'étape clinique que radiologique, et en souligner plus particulièrement les difficultés, les pièges, les insuffisances et le

caractère relativement grossier de l'exploration colique par le lavement baryté standard; nous ferons passer en revue les artifices techniques, susceptibles de rendre plus fine cette investigation radiologique fondamentale et d'améliorer ainsi le pourcentage de découverte de lésions coliques à un stade suffisamment et relativement précoce.

Nous avons eu la chance de disposer d'éléments cliniques et de documents radiologiques précieux plus par leur unité que par leur nombre.

Ces quarante cancers du côlon droit représentent tous ceux des trois dernières années de l'Hôpital COCHIN, répartis dans les différents services de consultation et d'hospitalisation, de médecine et de chirurgie. Ces observations ont en commun leur centrâlisation à la fois dans le Service de Radio-diagnostic où les cancers ont été examinés ou reconnus - ou meconnus ! - et dans le Service de Chirurgie où ils ont tous, sauf trois, subi une laparotomie.

Cette statistique porte donc sans aucune discrimination, sur toutes les observations recueillies ces trois dernières années. Cette statistique qui paraîtra pessimiste, représente l'exacte vérité de ce que nous avons observé, et traduit malheureusement la fréquence des diagnostics tardifs qui amènent trop souvent à l'intervention des malades déjà âgés, à la période terminale, en accidents aigus, ou porteurs de lésions à l'extrême limite de la résécabilité.

L'inestimable enseignement que j'ai retiré de l'étude de ces cas m'impose, envers tous ceux qui ont facilité ma tâche, un tribut dont je suis heureux de m'acquitter.

A tous les Chefs de Service, médecins et chirurgiens, de l'Hôpital COCHIN, qui m'ont confié les observations de leurs malades, à MM les Professeurs Fred SIGUIER, Marcel CACHIN, Henri PEQUIGNOT, Florent COSTE et Claude LAROCHE, Médecins des Hôpitaux et à M. le Professeur Lucien LEGER, Chirurgien des Hôpitaux, sans lesquels ce travail n'aurait pas été possible, j'adresse l'expression de ma profonde reconnaissance, de mon respect et de ma grande admiration.

A mon Maître, le Professeur Guy LEDOUX-LEBARD, qui m'a accueilli dans son service de Radiologie de l'Hôpital COCHIN, m'a inspiré ce travail et m'a fait l'honneur de sa confiance, je tiens à témoigner modestement ma réelle reconnaissance pour ce qu'il a fait de moi, et à l'assurer de mon véritable attachement. Travailler sous son égide a été pour moi un plaisir ; sa personnalité, ses conseils et sa bienveillance ont toujours été pour moi un grand réconfort.

ANATOMIE. ANATOMIE-PATHOLOGIQUE. ETIOLOGIE

I RAPPEL ANATOMIQUE

Chirurgicalement, le côlon droit s'étend du caecum à la partie moyenne ou à l'union du tiers moyen et du tiers gauche du transverse et correspond au territoire d'irrigation de l'artère mésentérique supérieure ; ainsi délimité, il réalise une zone autonome sur le triple plan anatomique, carcinologique et chirurgical.

On lui distingue quatre segments :

- le caecum,
- le côlon ascendant,
- l'angle droit,
- les deux-tiers droits du transverse.

Le côlon droit présente successivement :

- le cul-de-sac caecal (6 à 7 cm), mobile, représente la partie la plus large et auquel est appendu l'appendice sur sa face interne ;
- le côlon ascendant fait suite au caecum, de longueur variable (8 à I5 cm) fixe ; présente l'abouchement de l'iléon à la limite inférieure de sa face interne ;
- l'angle droit ou anse hépato-colique, qui unit côlon ascendant et transverse C'est un angle très aigu, rarement ouvert, parfois sinueux, à double courbure
- les deux-tiers droits du transverse, soit environ 25 à 50 cm mobiles, formant une anse concave en arrière et en haut.

La limite entre les parties du côlon transverse appartenant aux côlons droit et gauche est imprécise puisque les deux territoires vasculaires qui les définissent sont anastomosés ; mais le côlon droit comprend toujours la majeure partie du transverse.

Situation :

Dans sa situation iliaque, la plus habituelle, le caecum occupe l'angle formé par la fosse iliaque, l'arcade crurale et la paroi abdominale et siège dans la F.I.D. Il peut être plus haut situé, dans la région sous-hépatique, ou s'enfoncer plus ou moins profondément dans le pelvis.

Le côlon ascendant occupe la fosse iliaque et la fosse lombaire droites. Il est de situation pré-rénale à l'inverse du côlon descendant qui occupe la gouttière pariéto-rénale.

Quant à l'angle droit, appliqué au-devant du bloc duodéno-pancréatique, il contracte avec le deuxième duodénum des rapports étroits, source éventuelle de contre-indication à l'exérèse, en tout cas préoccupation majeure du chirurgien au cours du décollement du côlon droit.

L'angle droit affleure l'auvent costal et répond à l'extrémité antérieure de la dixième côte.

Fixité et rapports :

Ainsi que nous l'avons laissé entrevoir, il est important d'envisager, sur le plan de la fixité, deux portions :

- le côlon droit accolé,
- le côlon droit mobile.

La limite entre les deux étant représentée par le bord gauche du deuxième duodénum, la fixité du côlon droit est assurée par son accolement à la paroi postérieure. L'angle droit est solidement fixé en outre par les ligaments gastro-pariéto-colique , cystico-duodéno-colique et phrénico-colique droit - surtout - qu'on emporte lors de l'exérèse.

De l'angle ilio-colique au bord gauche de D2, le côlon droit est fixé à la paroi abdominale postérieure par un fascia résultant de la coalescence du péritoine colique au péritoine pariétal : c'est le fascia de Toldt. Sous ce fascia, au-dessous du duodénum et en-dedans du côlon, court l'uretère préoccupation majeure du chirurgien au cours de la chirurgie du côlon droit.

Quant à l'angle droit, appliqué au-devant du bloc duodéno-pancréatique, il contracte avec le deuxième duodénum des rapports étroits, deuxième souci constant du chirurgien au cours des manoeuvres de décollement du côlon droit. Des anomalies d'accolement peuvent modifier ces rapports : l'adhérence à la paroi postérieure peut faire défaut sur tout ou partie du trajet colique normalement accolé ; dans les rares cas où le défaut d'accolement est total l'hémicolectomie droite s'en trouve considérablement facilitée.

Le côlon mobile : à partir du bord gauche du deuxième duodénum, la portion transverse du côlon droit est mobile et sa longueur variable.

Elle dessine généralement une courbe à concavité postérieure, supérieure et droite. Le côlon mobile est attaché au pancréas par un méso plus ou moins long. Son bord libre donne insertion au grand épiploon qui le sépare de la paroi abdominale antérieure. Au niveau du transverse, les rapports sont de droite à gauche : la face inférieure du foie et la vésicule biliaire, le bord inférieur du premier duodénum et la grande courbure de l'estomac s'inscrivent dans la concavité du transverse unis par le ligament gastro-colique. Les rapports intimes entre ces deux organes expliquent la symptomatologie volontiers gastrique et la possibilité de fistules gastro-coliques dans les cancers développés aux dépens de ce segment du côlon.

Vascularisation :

La vascularisation du côlon droit a fait l'objet de nombreux travaux. Elle est assurée par les branches collatérales droites de l'artère mésentérique supérieure.

Deux artères sont constantes et importantes :

- l'artère colique supérieure droite,
- l'artère iléo-caeco-colo-appendiculaire.

La colique supérieure droite gagne rapidement le mésocôlon par un trajet ascendant, se divise plus ou moins près du côlon, parfois très précocement en deux branches :

Elle donne une branche droite qui s'anastomose à la branche ascendante de l'artère iléo-caeco-colique et une branche gauche anastomosée dans le méso-côlon transverse avec la branche droite de l'artère colique supérieure gauche. Cette anastomose est l'arcade de RIOLAN ; l'artère droite est prédominante et peut même irriguer la quasi-totalité du côlon transverse.

Inconstamment, une troisième artère dite colique moyenne naît entre les deux précédentes : son intérêt chirurgical est nul.

La disposition veineuse du côlon droit est fidèlement calquée sur celle des artères.

La veine mésentérique monte à droite de l'artère et précroise l'origine des artères du côlon droit. Le risque de sa blessure doit être sans cesse présent à l'esprit lors de la ligature de ces artères à leur origine.

Lymphatiques :

L'étude des lymphatiques du côlon droit est d'une importance capitale. Les travaux classiques de POIRIER et de CUNEO, d'autres plus récents en ont précisé la dispositinn.

Les relais ganglionnaires successifs sont :

- les groupes périphériques :
- ganglions épicoliques sur la paroi même de l'intestin,
- ganglions paracoliques le long de l'arcade bordante.

A partir de ces deux groupes ganglionnaires, c'est le long des grands axes vasculaires que se draine la lymphe.

- les groupes "intermédiaires" :constituent le premier relais chirurgicalement considérable. Ce sont :
  - les ganglions de la chaîne iléo-colique, dans la région de l'angle iléo-caecal ;
  - les ganglions de la chaîne colique supérieure droite, dans l'angle des deuxième et troisième portion duodénales.
- le groupe principal , à l'origine des deux artères du côlon droit ;
- le groupe central , mésentérique supérieur, juxta-aortique, en arrière du pancréas, représente l'ultime relais.

La lymphe se draine ensuite dans le canal thoracique.

Ce rappel anatomique du côlon droit permet de comprendre deux faits importants :

- la conception faisant du côlon droit un tout anatomique trouve sa justification dans l'unité de sa vascularisation.
- la disposition des artères et des lymphatiques du côlon droit a une conséquence chirurgicale essentielle : la résection la plus restreinte doit obligatoirement emporter les deux axes vasculaires et la section de ces axes

vasculaires doit s'effectuer à l'origine même des troncs artériels puisque les ganglions dits principaux y ont leur siège. Toute résection colique droite pour cancer devra entraîner la ligature des artères coliques droites à leur origine et sera donc une hémicolectomie droite.

II - ANATOMIE PATHOLOGIQUE:

La radiologie constitue l'étape fondamentale dans le diagnostic des affections coliques : les aspects radiologiques sont évidemment étroitement calqués sur la morphologie du néoplasme. Nous nous limiterons dans ce chapître à un simple rappel des aspects macroscopiques et histologiques, maintenant bien classiques, des tumeurs malignes du côlon droit, en insistant toutefois sur certains points particuliers, moins familiers.

Anatomie-pathologique macroscopique

Il est classique d'opposer deux types de tumeurs du côlon :

- des tumeurs bourgeonnantes, encéphaloïdes ou formes végétantes : ce type serait particulièrement fréquent à droite.
- des tumeurs squirrheuses, sténosantes ou formes térébrantes : caractérisées par leur tendance destructrice et rétractile.

Toutefois, cette opposition, bien que classique, nous paraît trop tranchée et ne pas correspondre tout à fait à la réalité. En effet, les formes purement végétantes ou ulcéreuses sont exceptionnelles. Les formes végétantes sont fréquemment ulcérées et nécrosées au centre de la tumeur ; un bourrelet plus ou moins exhubérant circonscrit, en général, la périphérie des formes térébrantes. Cependant, l'opposition peut être maintenue en raison de la prépondérance de l'un ou l'autre de ces aspects macroscopiques.

I/ Forme végétante :

La tumeur fait une saillie plus ou moins volumineuse à l'intérieur de la lumière intestinale sans modifier nécessairement l'aspect extérieur de l'intestin. Ces tumeurs bourgeonnantes, à mesure qu'elles se développent, tendent à intéresser la totalité de la circonférence intestinale, réduisant la lumière à un défilé central plus ou moins irrégulier, s'évasant

progressivement vers l'intestin d'amont, tandis que le relief tumoral est épais et abrupt vers l'intestin d'aval. Cet aspect macroscopique explique l'image très classique de pseudo-invagination observée sur les lavements opaques.

Ces tumeurs proliférantes, peu sténosantes tant que la masse tumorale n'a pas acquis un volume suffisamment important pour obstruer la lumière colique, se verraient essentiellement au niveau du caecum et du transverse.

2/ Forme térébrante :

La tumeur, dans ces formes squirrheuses, réalise un rétrécissement du calibre intestinal et se marque de l'extérieur par une dépression profonde.

Ces tumeurs sténosantes dépriment la paroi colique, soit d'une manière très limitée et presque linéaire, telle une ficelle étranglant l'intestin, ou d'une manière un peu plus étendue et un peu moins étroite en virole.

Ces tumeurs squirrheuses s'observent surtout sur le côlon gauche ; on les observe aussi néanmoins au niveau de l'angle droit et de l'ascendant et une fois encore il est difficile de maintenir dans sa rigueur le schéma classique qui oppose de manière systématique les cancers végétants du côlon droit aux cancers sténosants du côlon gauche. Dans notre étude, nous avons été frappés par le nombre d'observations (II sur 40, soit 27,5%) où le diagnostic a été porté à l'occasion d'un syndrome occlusif.!

Un autre point important mérite d'être souligné, il est devenu suffisamment classique pour nous dispenser d'y insister, il peut avoir des incidences sur le diagnostic radiologique.

C'est l'importance de la réaction scléro-lipomateuse sous-séreuse et de la rétraction intestinale. La tumeur s'accompagne en effet souvent de rétractions intestinales très importantes ; certains cancers de l'ascendant peuvent amener presque au contact le caecum qu'ils élèvent et l'angle qu'ils abaissent. D'autres cancers effacent complètement toute angulation et le côlon prendra presque un trajet rectiligne. Au niveau du caecum, cette rétractibilité entraîne certains aspects qu'il faut connaître : l'iléon peut se placer dans l'axe du côlon et sembler se perdre dans une masse tumorale, infiltrée de graisse.

Sous l'angle radiologique, on conçoit l'importance diagnostique des modifications de la topographie du côlon et la valeur, dans certains cas douteux et néanmoins suspects, de la comparaison avec d'éventuels lavements barytés antérieurs.

Anatomie-pathologique microscopique :

Il existe deux aspects histologiques principaux de cancers du côlon droit :

- les adénocarcinomes bien différenciés, d'aspect nettement glandulaire, tubuleux, papillaire ou acineux.
- les adénocarcinomes indifférenciés, dont l'aspect ne rappelle plus du tout celui de la muqueuse normale.

Il existe des formes mixtes où coexistent au sein d'une même tumeur des aspects histologiques différents.

Il peut arriver dans des cas extrêmes que la lésion initiale, très discrète, demeure inapparente cliniquement dans un syndrome de carcinose abdominale diffuse et ne se révèle que lors d'un examen histologique minutieux d'un fragment biopsique prélevé lors d'une laparotomie exploratrice ou encore lors d'un examen nécropsique attentif. Dans un cas (obs. n° I6) l'on découvre lors de la laparotomie pour un syndrome occlusif une carcinose péritonéale avec ascite : le diagnostic d'adénocarcinome colique est évoqué par l'anatomo-pathologiste sur une biopsie d'un fragment épiploïque.

Les adénocarcinomes, pour fréquents qu'ils soient, ne résument pas toutes les tumeurs malignes du côlon. Il faut faire une petite place aux tumeurs conjonctives d'une part, et citer d'autre part la possibilité de la linite colique. Les limites, bien qu'elles soient peu communes, l'aspect de ces tumeurs ne doit pas être ignoré. Un oeil non averti risquerait d'en méconnaître la véritable nature. Leur aspect rappelle de très près celui de la linite gastrique.

Bien qu'infiniment plus rares que les carcinomes, les tumeurs conjonctives ne sont pas exceptionnelles. Les plus fréquentes sont des lymphocytomes, des lymphoblastomes et des réticulosarcomes.

Il faut en rapprocher quelques cas exceptionnels de leiomyosarcomes, de neurofibrosarcomes ou même d'angiosarcomes. Pour ROUX et CARCASSONNE, la localisation la plus fréquente des sarcomes coliques semble être au niveau du caecum et de l'ascendant. Pour notre part, toutes les tumeurs rencontrées étaient des adénocarcinomes mais on voit publier périodiquement des observations de lymphoblastome du caeco-ascendant.

Enfin, il faut citer une variété très à part, décrit par certains auteurs comme un cancer spécial : c'est l'épithélioma colloïde, assez rarement rencontré, mais d'un pronostic particulièrement sombre.

III - EXTENSION DU CANCER :

I/ L'extension intra-murale : se fait en profondeur surtout, peu en amont et en aval.

Le processus expansif s'effectue surtout dans le sens de l'épaisseur de la paroi colique. Né au niveau de la muqueuse, le cancer envahit rapidement la sous-muqueuse puis la musculeuse, entraînant une rétraction logitudinale surtout et à un moindre degré transversale.

L'envahissement peut encore se faire dans le sens de la continuité colique de part et d'autre de la tumeur. En principe, cet envahissement parié tal dans le sens de la continuité colique de part et d'autre de la tumeur demeure assez réduit. BLACK et WANGH, dans une étude de I948 portant sur I03 tumeurs coliques, n'ont jamais vu cette infiltration dépasser I2 millimètres au-delà des limites apparentes de la lésion.

Cet envahissement intra-tumoral est à distinguer de l'envahissement paracolique le long des voies lymphatiques qui est responsable du principal de la diffusion en largeur des néoplasmes coliques. Dans l'étude de BLACK et WANGH, un envahissement de ce type existait six fois mais n'excédait en aucun cas I3 centimètres.

2/ L'extension extra-intestinale :

a/ Par contiguité :

La tumeur peut envahir par contiguité un organe adjacent ou les parois de l'abdomen. Peuvent être envahis, outre la paroi abdominale antérieure :

- l'uretère,
- le duodénum,
- le foie, la vésicule biliaire,
- dans certaines lésions caecales, le dôme vésical.

Elles peuvent créer de grosses difficultés opératoires, conduire à des blessures difficilement réparables, source de fistules interminables dans les suites opératoires.

b/ Envahissement lymphatique :

L'envahissement par voie lymphatique peut se faire selon deux méthodes : envahissement ganglionnaire, le plus classique, le mieux connu, ou par embol néoplasique dans le tissu celluleux sous-péritonéal, en-dehors de toute formation ganglionnaire décelable. GRAFF et DELARUE ont insisté sur ces faits en faisant une place importante à l'essaimage direct du cancer.

L'envahissement ganglionnaire des tumeurs du côlon droit ne pose pas de problèmes particuliers puisque le principe de l'hémicolectomie droite systématique est admis de tous et que les vaisseaux mésentériques supérieurs forment une limite obligée à l'étendue de l'exérèse.

c/ Envahissement métastatique :

Les cancers du côlon droit sont peu métastatiques. Le foie représente le lieu d'essaimage, assez électif, des tumeurs du côlon : conséquence de la fréquente relation de l'envahissement veineux. Elles ne sont toutefois pas d'une extrême fréquence puisque RAINFORD les observe seulement dans I,5% des cancers du caecum et de l'ascendant, et dans 5,5% des cancers de l'angle droit.

Les métastases pulmonaires et osseuses sont beaucoup plus rares ; de même, les métastases cutanées. Par contre, les métastases ovariennes seraient fréquentes, souvent bilatérales, réalisant alors une forme particulière du syndrome de Krukenberg, associées à des métastases péritonéales sous forme de carcinose miliaire avec ascite et nodules pariétaux ou épiploïques.

IV - FREQUENCE DU CANCER DU CÔLON DROIT

- Localisation :

Le cancer peut se développer en un point quelconque du cadre colique. Toutes les statistiques s'accordent à reconnaître une nette prédominance pour les tumeurs de l'anse sigmoïde et du caeco-ascendant. Sans se préoccuper de discuter si ces deux sièges d'élection sont réellement en rapport avec la stase fécale dans ces segments coliques, théorie dont LAM s'est fait l'ardent défenseur, nous voudrions simplement essayer de préciser avec quelle fréquence le cancer affecte le côlon droit.

Quelques-unes des grandes statistiques américaines nous permettent de pousser plus loin l'analyse et de situer la fréquence relative des différentes localisations.

Nous avons classé notre série personnelle de cancers avec plus ou moins d'exactitude, les uns d'après la pièce de colectomie, les autres, inextirpables, d'après les données, forcément plus imprécises, de la laparotomie. La répartition est la suivante :

- caecum	:	I4
- ascendant	:	I3
- angle droit	:	7
- transverse droit	:	6

Ces chiffres n'ont qu'une valeur relative : la limite entre ascendant et caecum est un plan horizontal passant par le bord inférieur de la valvule iléo-caecale. Il ressort néanmoins nettement que la plupart des cancers du côlon droit siègent au niveau du caeco-ascendant. Nos chiffres peuvent être rapprochés de ceux de plusieurs statistiques :

- VYNALEK, SAYLOR, SHREK, sur I72 cancers du côlon droit, notent :
  - I02 tumeurs du caecum
  - 53 tumeurs de l'ascendant
  - 27 tumeurs de l'angle droit.

- SPEAR et BRAINARD, sur 83 cas, relèvent :
  - 4I tumeurs caecales,
  - I9 tumeurs ascendantes,
  - 27 tumeurs de l'angle droit.

- GRINNEL, sur 370 cas :
  - II0 sur le caecum,
  - I34 sur l'ascendant,
  - 83 sur le transverse droit.

- BOEMME, sur I94 cas :
  - 95 sur le caecum,
  - 5 cancers valvulaires,
  - 3 cancers de l'appendice,
  - 48 cancers de l'ascendant,
  - 43 cancers de l'angle droit.

Ces 4 statistiques étrangères totalisent 7I9 cancers du côlon droit. Les mêmes auteurs, dans le même temps, ont observé I.58I cancers du côlon gauche (rectum exclu), soit 3I,5% pour les premiers contre 68,5% pour les seconds. Le cancer du côlon droit est donc plus rare que celui du côlon gauche. De I925 à I95I, M. Jean QUENU a observé 207 cancers du côlon gauche contre 62 du côlon droit, soit : - 77% pour les premiers et - 23% pour les seconds.

On peut donc conclure grossièrement que sur 5 tumeurs coliques, 3 siègent à gauche et 2 à droite.

- <u>Sexe et âge</u> :

De l'étude des statistiques importantes, il ressort que les deux sexes sont frappés dans une proportion à peu près égale, avec toutefois une légère prédominance dans le sexe masculin. RANSOM (I952) retrouve 50,4% de tumeurs du côlon droit chez l'homme contre 49,6% chez la femme. Ce pourcentage est très voisin de celui de SPEAR et BRAINARD : 50,8% d'hommes pour 48,2% de femmes.

Dans nos observations, nous constatons au contraire une nette prédominance dans le sexe féminin : 23 cas concernent des femmes et I7 cas des hommes (57,5% contre 42,5%).

Cette inégalité, qui n'est pas classique, a déjà été retrouvée dans une statistique de BIENAYME qui, dans sa Thèse, à propos de 82 observations, relève 3I hommes pour 5I femmes. Il tentait d'expliquer cette différence par le fait que depuis la Deuxième Guerre Mondiale la population parisienne compte une nette majorité de femmes.

A. MOUCHET et HUMM, dans une série de 6I cancers du côlon droit, donnent également le pourcentage de 62% de femmes pour 38% d'hommes. Il semble bien d'ailleurs que Paris n'ait nullement le monopole de cette prédominance, discrète, du sexe féminin puisque, dans le même temps ou peu après P. BERTRAND, R. LOMBARD-PLATET et P. BRIVET à Lyon notent 58% de femmes contre 42% ; M. ADLOFF et M. GILLET, à Strasbourg, donnent la répartition suivante : 6I% de femmes et 39% d'hommes.

- Age :

Les tumeurs du côlon peuvent se voir à tous les âges : mais avec une nette prédilection au cours des sixième et septième décades. Ainsi, 34 de nos malades étaient âgés de plus de 60 ans et deux seulement de moins de 50 ans ; plus de 75% de nos observations intéressent des malades entre 60 et 90 ans. Le pourcentage est en accord avec celui de SPEAR et BRAINARD, selon lequel 78% des cancers du côlon droit s'observent entre 60 et 80 ans.

La répartition, selon l'âge, de nos 40 malades, est la suivante :

DECENNIES	I	2	3	4	5	6	7	8	9
FEMMES	0	0	0	I	I	7	5	8	I
HOMMES	0	0	0	I	3	7	5	I	-
TOTAL	0	0	0	2	4	I4	I0	9	I

L'âge moyen de nos malades était de 68 ans, ce qui est nettement supérieur aux statistiques habituelles et la plupart du temps concordantes sur ce point.

- RANSOM indique un âge moyen de 57 ans,
- GRINNELL " " " de 58 ans,
- J. GOSSET, dans sa thèse, de 56 ans.

Enfin, il convient de rappeler ici que les observations du cancer du côlon dans le jeune âge ne sont pas absolument exceptionnelles. Sans citer tous les travaux et publications qui ont trait au cancer du côlon dans le jeune âge, nous rappelerons que LOUART a rapporté 6I cas de cancers intestinaux abservés entre 20 et 3o ans. BONELLI, en I947, réunissait I42 observations de cancers du gros intestin chez des sujets de moins de 20 ans avec une proportion importante de carcinomes. ROUX et CARCASSONNE, dans leur ouvrage, parlent d'une tumeur maligne et de la valvule iléocaecale opérée chez un enfant de 6 ans, et d'un cancer du caecum observé chez une femme de 22 ans. Chez l'adulte jeune, le cancer serait plus fréquent chez la femme : leur évolution serait particulièrement rapide, conformément à une règle bien classique de carcinologie générale.

Sur le plan pratique, on ne doit donc pas, parce qu'un malade est jeune, éliminer trop facilement la possibilité d'une lésion maligne en faveur d'un diagnostic plus optimiste.

V - ETIOLOGIE

L'influence d'un certain nombre de facteurs prédisposants ou favorisants a été particulièrement bien étudiée en ce qui concerne les cancers du côlon droit. Il est peu de localisations pour lesquelles des circonstances étiologiques particulières aient été invoquées avec une fréquence aussi grande

L'influence de certains de ces facteurs étiologiques semble démontrée, en particulier en ce qui concerne les lésions de polypose, la rectocolite hémorragique et les tumeurs villeuses. Le rôle joué dans le déterminisme et l'éclosion du cancer par d'autres lésions est moins certain et demande à être discuté : c'est le cas des lésions inflammatoires chroniques comme la tuberculose et les affections parasitaires.

A/ LA POLYPOSE COLIQUE :

La polypose colique est un des facteurs étiologiques les moins contestables de cancer du côlon. Toutefois, les polypes sont beaucoup moins fréquents à droite qu'à gauche, leur fréquence décroît de l'aval vers l'amont ; cette étiologie ne tient donc pas ici la place qu'elle occupe pour les cancers recto-sigmoïdiens.

La fréquence avec laquelle est signalée la présence de polypes au voisinage d'un cancer du côlon, l'existence non exceptionnelle au niveau des polypes d'allure bénigne de signes manifestes de transformation maligne ont conduit la plupart des auteurs à considérer ces adénomes du côlon comme de véritables états précancéreux.

Les adénomes expliqueraient, pour de nombreux auteurs, les cancers multiples, simultanés ou successifs. MAYO précise que bien des récidives après colectomie ne sont en fait qu'un nouveau cancer chez un malade adénomateux.

B/ Les tumeurs villeuses dont le potentiel malin est actuellement bien connu depuis les travaux de LAMBLING et A. BENSAUDE : cette notion est aujourd'hui admise en France sans restriction. Mais ces tumeurs villeuses sont rares sur le côlon droit.

C/ LA COLITE ULCEREUSE CHRONIQUE OU (R.C.H.) :

L'unanimité n'est pas encore faite en ce qui concerne le rôle de la colite ulcéreuse chronique dans l'étiologie du cancer. Le cancer colique, survenu dans ces conditions, présente quelques particularités :

- les cancers développés sur un terrain de R.C.H. frappent d'une façon générale des sujets beaucoup plus jeunes ;
- le cancer ne se manifeste habituellement qu'au bout de plusieurs années d'évolution de la colite ulcéreuse ;
- ils présentent un haut degré de malignité ;
- les localisations multiples sont fréquentes ; I2 cas sur 85 dans la statistique de SLOAN, BARGEN et BAGGENSTOSS, soit I4% de l'ensemble ; 5 malades présentaient une carcinomatose diffuse de tout le côlon. La R.C.H. prédispose également au cancer et la surveillance des malades doit être rigoureuse.

D/ Les autres facteurs étiologiques demandent à être envidagés avec la plus grande circonspection, qu'il s'agisse :

- de la tuberculose,
- ou de l'amibiase colique.

L'association du cancer et de la tuberculose colique a été signalée dans quelques observations exceptionnelles, où le cancer semblait s'être développé sur une lésion colique tuberculeuse préexistante. Ces faits, pour peu communs qu'ils soient méritent d'être connus sans que l'on puisse tirer de ces observations "princeps" des conclusions générales.

Quant au problème des rapports du cancer et de l'amibiase, nous nous bornerons ici à souligner les trois sources d'erreur classiques :

- prendre un cancer pour une amibiase,
- prendre une amibiase pour un cancer,
- méconnaître l'association des deux affections.

L'amibiase risque de donner une fausse sécurité à l'égard du cancer et l'on doit se montrer très circonspect vis-à-vis des syndromes dysentériques rebelles au traitement et ne tenir pour valable une amélioration clinique qu'après un contrôle rigoureux radiologique ou endoscopique des lésions.

Les problèmes soulevés par l'amibiase et le cancer sont plus d'ordre diagnostique qu'étiologique.

ÉTUDE CLINIQUE

CIRCONSTANCES DE DECOUVERTE

Comme très souvent en clinique, on simplifie à l'extrême, abandonnant le souci de la vérité à une élégante schématisation. Il est classique d'opposer les cancers du côlon droit s'accompagnant fréquemment d'une tumeur palpable cliniquement, peu occlusive et s'infectant volontiers aux tumeurs malignes du côlon gauche, sans tumeur perceptible, volontiers sténosantes. Cette schématisation est pratique mais outrancière et ne traduit qu'imparfaitement la réalité.

Il n'est pas dans notre intention d'entreprendre ici une longue étude clinique des cancers du côlon droit, nous voulons simplement, à l'aide des observations de nos malades, redire le manque d'originalité et l'extrême diversité des circonstances cliniques au cours desquelles on peut être amené à dépister un cancer du côlon. Nous allons passer en revue les symptômes classiques en nous attachant à préciser pour chacun d'eux leur fréquence relative et leur importance pratique pour le diagnostic.

Nous diviserons les circonstances de découverte en deux catégories:

- les formes chroniques,
- les formes aiguës ou compliquées.

I - FORMES CHRONIQUES

I°/ La douleur : est un syndrome extrêmement fréquent. Nous la retrouvons chez 29 de nos malades : soit 72,5%. Nous sommes ici en parfait accord avec les auteurs américains :

- SWINTON qui signale la douleur dans 87% de leurs malades ;
- LAMEY " " 86% " "
- SPEAR et BRAINARD signalent la douleur dans 74,5% de leurs malades
- PEARSON et O'NEILL signalent la douleur dans 84,3% de leurs malades.

Mais l'intensité, le siège, le rythme de la douleur sont très variables. Le siège de la douleur dépend en général de celui de la tumeur. Il s'agit le plus habituellement de douleurs de la fosse iliaque droite ; la douleur peut prendre tous les types : bien souvent, ces douleurs sont vagues, erratiques, passagères, intermittentes ; ailleurs, elles affectent l'allure d'un simple endolorissement abdominal sur lequel se greffe de temps à autres une crise un peu plus violente, à type de crampes intestinales répondant à ce que les auteurs américains décrivent du mot imagé de "discomfort". Tantôt la douleur est aiguë et vive, brutale dans son installation : pour peu qu'il existe un certain degré de défense pariétale, surtout si le malade est sub-fébrile, le diagnostic porté est à peu près immanquablement celui d'appendicite aiguë. L'erreur n'est que vénielle si au cours de l'appendicectomie on explore de façon systématique le caecum à la recherche d'une tumeur, même débutante. Ceci doit être une régle intangible chez les malades ayant passé la quarantaine et un reflexe même chez les plus jeunes : c'est à ce prix que l'on évitera de se repprocher d'avoir méconnu un cancer du caecum à son début. Il semble que, parmi les manifestations inflammatoires régionales accompagnant le développement d'une tumeur caecale, l'appendicite authentique puisse être observée. Ainsi, le diagnostic de crise appendiculaire ne constituerait pas toujours une erreur de diagnostic, mais bien plutôt fournirait l'occasion de dépister, dans des circonstances exceptionnelles, une petite tumeur à un stade particulièrement précoce et favorable.

La douleur de l'hypocondre droit est moins fréquente.Observée surtout dans les tumeurs de l'angle droit, elle peut revêtir tous les types : aiguë ou sourde, permanente ou discontinue. Ces formes risquent d'être particulièrement trompeuses, simulant parfaitement les affections vésiculaires, d'autant que des troubles dyspeptiques, à type de nausées et vomissements parfois répétés, s'y associent volontiers. La première erreur est de se contenter du diagnostic de colique hépatique et d'omettre de pratiquer une cholécystographie, ou, devant l'aspect normal de la vésicule, de ne pas s'en étonner, de négliger la poursuite des investigations par un lavement baryté et de faire perdre au malade un temps précieux jusqu'à ce que la tumeur devienne évidente. Il faut signaler ici le danger que représente la découverte d'une lithiase biliaire latente, sans rapport avec le syndrome douloureux

qui retardera d'autant le dépistage du cancer responsable. La seconde erreur est de conclure à un plastron vésiculaire, d'autant plus regrettable qu'elle risque de retarder la laparotomie : alors que la confusion aurait été évitée et le diagnostic rectifié là encore sur le lavement baryté.L'un de nos malades (obs. n° 2I) est transféré d'une maison de repos de la région parisienne dans le Service de Chirurgie de l'Hôpital COCHIN avec le diagnostic de cholécystite L'exploration radiologique des voies biliaires est normale, le diagnostic erre quelques temps jusqu'à ce qu'un sundrome occlusif force à intervenir et à découvrir, lors de la laparotomie exploratrice, un abcès sous-hépatique et un cancer de l'angle droit.

Parfois, la douleur est de siège épigastrique, plus ou moins rythmée par les repas, ces cancers à forme gastrique ne correspondant pas toujours à une tumeur du transverse, mais quelquefois à une localisation caecale ou de l'ascendant.

La douleur lombaire, continue ou par crises, s'observe parfois dans des tumeurs de l'angle droit ou du caeco-ascendant.

Dans d'autres cas, la douleur est mal localisée : le malade se plaint de "tout le ventre" ou du "bas-ventre".

Il est particulièrement intéressant de souligner que la douleur a été le premier symptôme dans près de 75% des cas. SPEAR et BRAINARD ont observé la douleur comme premier symptôme dans 53,5% des cas, BIENAYME dans 50%.

2°/ Les troubles du transit intestinal : s'observent avec une grande fréquence et constituent une manifestation d'alarme extrêmement fréquente, bien que souvent négligée. Seuls ou en association, ils représentaient le premier signe chez 42% de nos malades.

Il est classique d'opposer la diarrhée, signe d'alarme du cancer du côlon droit et singulièrement du caecum, à la constipation, signe d'alarme du cancer du côlon gauche. Cette schématisation est là encore excessive et souffre de nombreuses exceptions. Les deux symptômes peuvent d'ailleurs alterner, des périodes de diarrhée faisant suite à des périodes de constipation.

Ces manifestations sont en fait de peu de valeur pour le diagnostic dans la pratique courante, car souvent négligées par les malades ou mal interprétées par les médecins. Trop de traitements symptômatiques sont encore prescrits devant de tels troubles du transit, mineurs en apparence, faisant ainsi perdre un temps précieux dans l'établissement du diagnostic.

La diarrhée est beaucoup moins fréquente qu'il n'est classique de le dire, malgré la prédominance des localisations caecales dans nos observations. Les cas dans lesquels elle fut réellement le premier symptôme sont peu nombreux. Habituellement passagère, discrète et peu abondante, elle n'alarme pas. D'autre part, contrairement à l'opinion classiquement admise, i il n'est pas tout à fait exact de dire que le traitement médical reste sans effet sur les diarrhées cancéreuses, tout au moins à brève échéance : c'est ainsi que certains malades se voient rapidement rassurés ; leur diarrhée, inhabituelle, cessant subitement, mais aussi il est vrai transitoirement. La diarrhée est donc rarement révélatrice, puisqu'il faut habituellement, pour que les malades s'alarment, l'apparition de nouveaux symptômes tels qu'une altération importante de l'état général, des douleurs vives, la découverte fortuite ou accidentelle d'une tumeur.

La constipation, à l'opposé est un autre signal-symptôme moins classique mais incontestablement plus fréquent que la diarrhée, même dans les tumeurs coliques droites. Elle est quasi-constante dans les tumeurs de l'angle et du transverse. Dans les autres localisations, elle est loin d'être exceptionnelle. Ce symptôme, dans la plupart des statistiques, est aussi fréquent ou plus fréquent que la diarrhée.

Jean GOSSET, dans sa thèse, souligne la place que doit prendre ce signe, que l'on aurait tendance jusque là à réserver aux cancers coliques gauches :

- SPEAR et BRAINARD le notent dans 34% des cas ;
- FINOCHIARO dans 45% des cas.

PEARSON et O'NEILL, dans une statistique concernant le côlon droit notent 45 cas de constipation et 33 seulement de diarrhée. Il faut donc insister sur la valeur d'une constipation, d'apparition récente chez un

individu de plus de 40 ans. Ces malades ne sont en général ni des anxieux ni des phobiques : c'est ici le médecin qui doit imposer l'examen radiologique, aisément réclamé par les fonctionnels.

L'alternance de diarrhée et de constipation est rarement retrouvée à droite (7 fois seulement sur I40 cas de PEARSON) et est donc moins fréquente que l'un ou l'autre symptôme isolé.

A un degré moindre, mais tout aussi significatif pour l'évocation du diagnostic des tumeurs coliques, sont les modifications du rythme de l'évacuation intestinale : soit que les selles deviennent anormalement fréquentes ou que l'on assiste, au contraire, à une raréfaction des exonérations intestinales, chez un individu présentant normalement et physiologiquement deux selles par jour.

MAYO écrit que tout changement des habitudes intestinales est suspect et doit faire explorer le côlon.

On voit par contre combien il est difficile de reconnaître un cancer colique chez un sujet déjà porteur d'une colopathie chronique. Un cancer débutant a dans cette éventualité de fortes chances d'être méconnu. Devant la moindre modification des symptômes chez de tels malades, il ne faut pas hésiter à demander un nouveau contrôle radiologique. Superflu le plus souvent, elle permettra dans de rares cas un dépistage précoce, avant que la tumeur ne devienne volumineuse.

Il faut enfin souligner le risque que comporte la découverte d'une amibiase à l'occasion d'un épisode diarrhéique, en réalité révélateur d'un cancer. Devant la mise en évidence d'amibes, le risque serait d'arrêter les investigations et d'annuler le lavement baryté tout d'abord envisagé mais jugé inutile lors de la réception des résultats de l'examen coprologique. En présence d'une diarrhée chronique, on ne doit donc jamais se contenter d'un examen parasitologique des selles, même s'il donne un résultat positif. L'examen radiologique doit être exigé dans tous les cas.

3°/ <u>Les hémorragies intestinales</u> :

L'hémorragie intestinale patente semble moins courante que l'on ne croit communément. Le cancer du côlon droit saigne moins que le cancer du

côlon gauche. 7 de nos malades ont saigné plus ou moins abondamment à un moment de leur évolution : soit I7,5%.

SWINTON et GILLASPIE n'observent ce signe que dans 9% seulement de leurs observations, BIENAYME dans I3,4%. Elle n'a été que 3 fois révélatrice. Les hémorragies, pour rares qu'elles soient au cours des cancers du côlon droit, peuvent par leur abondance prendre un caractère alarmant et dramatique, pouvant contraindre à intervenir rapidement (SANTY et LATARJET). Dans une de nos observations, le malade est hospitalisé en urgence pour une hémorragie intestinale de grande abondance.(obs. n° 34).

A côté de ces entérorragies importantes qui, tantôt revêtent l'allure d'un melaena ou tantôt mais plus rarement sont de grandes hémorragies de sang rouge, l'hémorragie occulte possède, on le sait, une haute valeur diagno stique. La recherche de sang dans les selles, par les méthodes chimiques, garde donc toute sa valeur, si elle est pratiquée avec les précautions d'usage, après régime approprié et recherche répétée trois jours de suite. Cette étude ne fut pas faite avec suffisamment de rigueur dans les observations que nous rapportons, ce qui nous paraît regrettable étant donné son énorme valeur diagnostique lorsqu'elle est positive.

SPEAR et BRAINARD notent la présence de sang dans les selles, par l'examen chimique systématique, dans 55,3% des cancers du côlon droit et 62,5% des cancers du côlon gauche et du rectum. SWINTON note la présence de sang dans les selles une fois sur deux.

4°/ Les nausées-vomissements : sont observés II fois (27,5%). Ils peuvent survenir au cours d'une crise de sub-occlusion, mais aussi en dehors d'elle. Ces vomissements sont rarement isolés : ils coexistent fréquemment avec des troubles dyspeptiques, parfois de véritables douleurs épigastriques telles que nous les avons décrites. Elles simulent alors volontiers une affection gastrique : ces cancers du côlon droit à symptômatologie pseudo-gastrique sont loin d'être rares. DESMARETS, l'avait déjà noté dans sa Thèse.

5°/ L'anémie :

L'anémie peut être un signe révélateur, isolé en apparence : il en était ainsi chez 5 de nos malades, chez lesquels le cancer colique est découvert au cours de l'enquête étiologique systématique déclenchée devant une anémie.

Il s'agit d'une anémie importante, hypochrome, ayant tous les caractères d'une anémie par saignement.

Il n'est pas excessif de dire que toute anémie inexpliquée doit faire craindre et rechercher un cancer du côlon droit. L'examen complet qui est de règle dans ces cas doit comporter non seulement un transit gastro-duodénal, ce que l'on fait toujours, mais aussi un lavement baryté, ce que l'on néglige souvent. Une cause d'erreur doit être soulignée, c'est la coexistence avec le cancer d'une autre lésion digestive susceptible d'expliquer la déglobulisation. C'est évidemment la hernie hiatale qui constitue le piège majeur. D'où la règle de ne pas attribuer imprudemment à une hernie disphragmatique la paternité d'une anémie, avant d'avoir pratiqué un lavement baryté.

6°/ A côté des formes anémiques du cancer du côlon droit, où l'anémie représente la circonstance de découverte du cancer, il faut souligner la grande fréquence de l'anémie dans ces localisations néoplasiques. LAHEY fait de l'anémie un symptôme capital des cancers du côlon droit. Dans 75% de ses observations, l'hémoglobine était inférieure à 70%. SWINTON et GILLEPSIE font la même constatation chez 66% de leurs malades. Chez 35 de nos malades où la numération des rouges a été établie, nous trouvons I2 anémies inférieures à 3 millions.

Toutes les statistiques de la Mayo Clinic, de KARSNER et CLARK, de PEARSON et O'NEILL, sont concordantes et corroborent la fréquence et l'intensité de l'anémie dans les cancers du côlon droit.

Les hémorragies occultes sont une des causes de l'anémie mais elles ne suffisent pas à l'expliquer dans tous les cas :
l'anémie étant, contrairement aux hémorragies, d'observation beaucoup plus courante et d'importance plus accusée à droite qu'à gauche. Pour Jean GOSSET, l'anémie ne serait nullement en rapport avec les entérorragies, mais dû à des toxines hémolytiques qu'on a pu mettre en évidence à la fois dans le sang afférent des tumeurs et dans les extraits de cancers nécrotiques.

Quoi qu'il en soit, cette anémie doit être soigneusement déterminée et corrigée avant tout acte chirurgical.

A côté des formes anémiques, les formes fébriles des cancers coliques sont bien connues. Elles ont été étudiées en particulier dans les Thèses de MARCO et LELOURDY (Paris : I926, Paris : I93I). Il s'agit habituellement d'une fébricule continue autour de 38° - 38°5, avec parfois de petits clochers thermiques vespéraux. Il peut s'agir d'autres fois de poussées fébriles pseudo-septicémiques, ou pseudo-mélitococciques. Le diagnostic est difficile lorsque les troubles intestinaux manquent ou restent à l'arrière plan. Aussi, en présence d'une fièvre inexpliquée, doit-on toujours envisager, parmi les diverses étiologies, la possibilité d'un cancer du côlon. Ces formes fébriles sont encore fréquemment l'occasion d'erreur ou de retard diagnostiques. M. CACHIN rapporte l'observation d'une malade de 49 ans, hospitalisée dans un état de cachexie. Elle présentait une fièvre élevée, irrégulière et se plaignait de douleurs abdominales vagues. C'est une alcoolique porteuse d'une hépatomégalie volumineuse. L'hémoculture décèle à deux reprises la présence de colibacille dans le sang. On n'hésite pas à porter chez cette malade un diagnostic de cirrhose compliquée de septicé mie porto-cave. L'évolution est fatale en quelques semaines. A l'autopsie, le foie est stéatosique, mais l'on découvre une volumineuse tumeur maligne, bourgeonnante, mais non sténosante sur le côlon... Le rapporteur de conclure alors "qu'en présence d'une fièvre avec colibacillémie, il faut envisager, en dehors des classiques étiologies biliaires et urinaires, la possibilité d'une suppuration colique et péricolique, souvent d'origine néoplasique."

Personnellement, nous n'avons pas observé, dans notre étude, de formes fébriles prédominantes ou isolées : il semble d'ailleurs qu'elles soient rares.

7°/ L'amaigrissement est encore une manifestation clinique qui peut attirer l'attention sur un cancer du côlon jusque là latent. L'amaigrissement peut précéder les autres signes de plusieurs mois, il est souvent important. Il est bien rare qu'il soit strictement isolé : il s'accompagne en général d'asthénie et d'inappétence ; l'anorexie est fréquemment rencontrée, associée le plus souvent à des troubles dyspeptiques : c'est donc à l'estomac là encore que l'on pense plutôt. Chez tout malade amaigri et fatigué sans cause évidente, l'examen complet doit comporter une exploration radiologique du gros intestin.

Il faut enfin souligner la valeur de l'amaigrissement comme signe faisant soupçonner une lésion cancéreuse chez les malades atteints de colite chronique. MOUTIER rapporte un cas de cancer colique dépisté chez un amibien qui maigrissait.

8°/ La tumeur abdominale :

La constatation d'une tumeur abdominale est loin, aujourd'hui encore d'être exceptionnelle. Tantôt cette tumeur coexiste avec d'autres signes cliniques, tantôt, et plus rarement, cette tumeur est isolée et révélatrice du cancer.

Nous la retrouvons chez 22 de nos malades : soit dans 55% des cas. SPEAR et BRAINARD perçoivent une tumeur, une masse abdominale dans 66% des cas. PEARSON et O'NEILL signalent la présence d'une tumeur perceptible dans 68% des cas du cancer du côlon droit qu'ils ont observé. PATTERSON : 62% des cas ; RANSON : 75% des cas.

A droite, la constatation d'une masse abdominale à la palpation est relativement fréquente : elle ne constitue pas nécessairement un signe d'inopérabilité. Dans les cancers du côlon gauche, la tumeur est moins souvent accessible à la palpation et surtout, plus qu'à droite, c'est un signe d'évolution avancée.

Ces tumeurs sont palpables en divers points :

- fosse iliaque,
- flanc,
- ou hypochondre.

Dans de rares observations, la tumeur est perceptible aux touchers pelviens.

Ces tumeurs sont parfois sujettes à des variations de volume entraînant des erreurs d'interprétation. Le spasme surajouté, ou la rétention transitoire de matières dans le segment colique immédiatement sus-jacent forme le principal de la "tumeur fantôme" constatée un jour et disparue lors d'un examen ultérieur ou augmente la masse apparente d'une lésion déjà perceptible.

Dans tous les cas, il convient de noter soigneusement le siège, le volume de la tumeur, sa fixité ou sa mobilité, son caractère douloureux ou indolore.

Dans le tableau suivant, nous avons résumé les signes précédents de nos observations personnelles en indiquant pour chaque symptôme sa fréquence dans l'évolution de la maladie.

SYMPTOMATOLOGIE

TABLEAU I

SYMPTOMES	NOMBRE DE CAS	POURCENTAGE
Tumeur	22	55%
Douleurs abdominales	29	72,5%
Troubles du transit	24	60%
Diarrhée	I8	45%
Constipation	3	7,5%
Alternance	3	7,5%
Hémorragies (macroscopiques)	7	I7,5%
Etat général altéré :		
- amaigrissement	2I	52,5%
- anorexie	I5	37,5%
- asthénie	I5	37,5%
Fièvre	I	0,5%
Anémie	I3	32,5%
Nausée - Vomissements	II	27,5%

Les auteurs américains ont évalué la durée de l'évolution apparente de la maladie avant le dépistage de la lésion. Voici, sous forme de tableaux, les chiffres ou pourcentages de RANKIN, de CATTELL, de BROWN, COLVERT et BRUSH.

Tableau II : (RANKIN, I939)

I mois	4%
3 mois	20%
4 à 6 mois	I9%
6 à I2 mois	23%
I2 à I8 mois	8%
I8 à 24 mois	I5%
24 à 36 mois	6%
Plus de 3 ans	3%

Tableau III : (CATTELL, I943, 33I cas)

I mois	I7 sujets
3 mois	49 sujets
3 à 6 mois	6I sujets
6 à I2 mois	74 sujets
I à 2 ans	60 sujets
Plus de 2 ans	60 sujets
Indéterminé	I0 sujets

Tableau IV : (BROWN, COLVERT et BRUSH, I948, 60 cas : cancer du caecum et du côlon droit)

I mois	I2%
3 mois	25%
3 à 6 mois	23%
6 à I2 mois	28%
Plus de I2 mois	32%

Tableau V : (MADLOFF et M. GILLET, I966, Strasbourg : 64 cas)

I mois	6	
I à 3 mois	9	
3 à 6 mois	3	
6 à I2 mois	I2	2I
I an	9	

De ces tableaux, il ressort qu'un quart des cancers sont dépistés dans les trois mois qui suivent l'apparition des premiers symptômes, les deux tiers dans la première année.

Les cancers coliques sont d'une manière générale reconnus assez tard : le diagnostic n'en est presque jamais précoce. Mais comme fort heureusement le développement de la tumeur est généralement assez lent, les chances de succès des interventions d'exérèse restent grandes.

Il faut insister une fois encore sur l'importance capitale de l'exploration radiologique dont l'efficacité est démontrée par les chiffres de PEARSON et O'NEILL : chez IOO malades examinés radiologiquement à l'occasion de l'un quelconque des symptômes décrits, la tumeur fut affirmée 9I fois.

II - FORMES COMPLIQUEES

La latence de certaines tumeurs, la négligence de beaucoup de malades font que bien souvent encore à l'heure actuelle des cancers coliques ne soient découverts qu'au stade des complications.

I°/ L'obstruction et l'occlusion :

L'occlusion est classiquement rare dans les cancers du côlon droit, contrairement aux cancers du côlon gauche volontiers sténosants. Nous allons voir combien cette opposition schématique mérite d'être revue à la lumière de nos observations qui soulignent au contraire la fréquence relative des malades vus en occlusion puisque I3 de nos observations concernent des malades opérés en "urgence", pour un syndrome d'obstruction complète, parmi lesquels trois ont un début aigu, sans symptôme préalable.

Jean GOSSET s'est déjà attaché à préciser l'importance et la fréquence des manifestations occlusives des cancers du côlon droit."Il s'agit peut-être moins de questions de fréquence que de degré et de mode d'apparition".

Tandis que dans les cancers gauches une forme sténosante se révèle souvent par une occlusion aiguë, dans le cancer du côlon droit au contraire, il existe au préalable une longue période d'obstruction qui finit par aboutir à l'occlusion confirmée, si elle n'est pas reconnue à temps ... Il ne faut pas conclure que les cancers droits ne sont pas occlusifs".

Le gros calibre du segment initial du côlon, la différence de consistance des matières, fluides à droite, solides à gauche, est sans doute responsable des différences écolutives des complications et "le même défilé qui, à droite, laisse longtemps filtrer le contenu intestinal serait, s'il siégeait à gauche, bien vite bouché par les matières fécales. Telle est sans doute, une des explications de la longue durée de l'obstruction dans les cancers droits" (J. GOSSET).

Il faut distinguer en effet les crises d'obstruction incomplètes et les occlusions complètes.

Les crises sub-occlusives consistent en des douleurs abdominales vives, tantôt localisées et fixes, tantôt mouvantes et décrivant habituellement le même trajet à chaque crise, accompagnées de météorisme si la crise se prolonge, parfois d'un vomissement. Puis, subitement, tout s'apaise: le malade percevant quelques "bruits ronflants et gargouillants" qui traduisent la filtration des matières à travers le segment colique rétréci ; survient alors la débâcle diarrhéique, clôturant la crise. Ailleurs au contraire, les douleurs reprennent bientôt, accompagnées de vomissements qui sont de plus en plus abondants. La crise, plus sérieuse, va durer deux à trois jours, pendant lesquels aucune selle n'est émise, mais où quelques gaz passent encore. L'accès se termine là encore par une longue débâcle diarrhéique, profuse et fétide. Mais parfois, l'exonération intestinale est insuffisante, et à nouveau la crise reprend pendant cinq ou six jours. Que l'obstruction se complète et ce sera l'occlusion vraie, "complétée". C'est ce passage insensible de l'obstruction à l'occlusion "complétée" qui fait hésiter longtemps les chirurgiens à porter un diagnostic ferme et à reconnaître l'urgence thérapeutique.

Telles sont les manifestations d'obstruction dont la fréquence est loin d'être exceptionnelle dans les cancers du côlon droit. Nous relevons, sur nos 40 observations, en-dehors de 3 occlusions aiguës, IO cas de formes sub-occlusives ou d'occlusions "complétées".

Si l'occlusion incomplète, progressive, est plus fréquente à droite que l'occlusion aiguë, il ne faut pas méconnaître certaines formes qui, pour rares qu'elles soient, n'en sont pas moins comparables aux occlusions du cancer gauche. Il est, en effet, des tumeurs coliques droites qui ne seront découvertes que par une occlusion aiguë. Ces observations sont assez rares, mais non exceptionnelles, puisque les différentes statistiques rapportent unanimement des cancers coliques droits dont le diagnostic est posé à ventre ouvert.

J. GOSSET signale 5 cas, soit IO%. BIENAYME, dans sa Thèse, rapporte II observations de malades, soit I3,4%, vus en occlusion aiguë : parmi ces II malades, le diagnostic de cancer du côlon droit fut posé 7 fois avant l'intervention et 4 fois lors de la laparotomie.

PEARSON et O'NEILL notent l'occlusion aiguë dans I7% de leurs observations de cancers du côlon droit. SEDAT, toujours pour les cancers du côlon droit, donne un chiffre d'occlusion aiguë de 25 à 30% ; mais, dans ce pourcentage, il entend toutes les occlusions vraies, qu'elles aient été d'installation brusque ou progressive.

De tous ces chiffres,il se dégage tout de même l'impression très nette qu'il n'existe pas une opposition aussi grande qu'on le dit souvent entre la fréquence des occlusions dans les cancers coliques droits et gauches. Il est plus exact de dire qu'à droite l'occlusion est généralement d'installation plus lente qu'à gauche où l'occlusion se manifeste souvent de façon brusque et inopinée.

En dehors de ces occlusions par obstruction "complétée", on peut observer des accidents d'invagination ou de volvulus. L'invagination serait relativement fréquente à droite (5 à I0% selon les différentes statistiques). Personnellement nous l'avons observée 3 fois (obs. n° 5, obs. n° 24, obs. n° 40). La symptômatologie est en général assez typique et bruyante : mais si la crise peut éclater brusquement, le plus souvent elle est précédée de petits signes d'obstruction. La radiographie se bornera, dans la majorité des cas, à révéler une image d'invagination sans permettre de renseigner davantage le diagnostic étiologique.

Des accidents de volvulus peuvent s'observer au cours des cancers de l'angle droit ou de la pertie droite du transverse et être révélateurs d'une tumeur jusque là ignorée. L'une des malades dont nous rapportons l'observation présentait un volvulus du caeco-ascendant sur une tumeur de l'angle droit.

2°/ Les perforations :

Les perforations diastatiques peuvent siéger, en amont d'un cancer sténosant, en un point quelconque du cadre colique : ascendant, caecum surtout, ou même iléon. Nous rappellerons ici l'observation rapportée par FORNI qui est celle d'un homme de 38 ans opéré pour appendicite. A l'intervention, on découvre une perforation sur la paroi antérieure. Quatre mois plus tard, on découvre un cancer de l'angle droit. C'est une complication assez rare et redoutable par les problèmes thérapeutiques qu'elle pose. Nous l'avons rencontrée une seule fois.

3°/ L'infection ; les abcès :

L'infection est toujours présente à quelque degré dans toutes les tumeurs du côlon et principalement dans les tumeurs du côlon droit. L'infection peut créer des suppurations périnéoplasiques : abcès siègeant dans la F.I.D. , le flanc, l'hypocondre, voire dans la région lombaire. Il peut s'agir encore de suppurations sous-phénique ou pelvienne dont le point de départ peut n'être reconnu que grâce à l'exploration minutieuse et systématique des différents organes de voisinage et à l'exploration radiologique du côlon. Signalons que dans le cas que nous avons observé dans notre série, le diagnostic a erré jusqu'à la laparotomie chez une malade opérée avec le diagnostic de "cholécystite". Le cancer n'est souvent pas reconnu avant l'incision. Parfois, le cancer est découvert à l'intervention de drainage. Souvent encore, c'est le bourgeonnement tumoral de la plaie opératoire après incision d'un phlegmon de la F.I.D. ou l'établissement d'une fistule pyo-stercorale et l'apparition d'une grave altération de l'état général dans les suites de drainage qui font envisager une exploration radiologique du côlon.

Il faut insister sur les suppurations péri-caecales d'origine ganglionnaires, développées au niveau du groupe ganglionnaire iléo-caeco-colique qui peuvent être la première manifestation apparente d'un petit cancer du caeco-ascendant. La douleur, la fièvre, la défense pariétale, les données de l'hémogramme conduisent immanquablement au diagnostic d'appendicite.

4°/ Les fistules :

Les fistules sont des complications relativement rares : elles peuvent modifier le tableau clinique. Il faut distinguer :

- les fistules pariétales, ou fistules externes, le plus souvent consécutives à l'incision d'un abcès péri-néoplasique ; la fistule est stercorale ou pyo-stercorale et intéresse la paroi abdominale antérieure.
- les fistules internes : dont les plus fréquentes sont pour cette portion du côlon les fistules colo-duodénales. La fistulisation interne d'un cancer colique peut être une trouvaille d'intervention ou une découverte d'examen radiologique.

DRAKE et GOODWIN, MINDLINE, FOSSATI, Mac PEAK, FELDMAN, LINTON, HUBERNY, CALMENSON et BRACK, étudiant I.400 cancers du côlon droit opérés à la Mayo Clinic entre I907 et I945 rapportent 8 cas de cancers envahissant le doudénum, dont 2 fistules (7 hommes et une femme). Cliniquement, l'existence d'une fistule duodéno-colique peut être soupçonnée sur :

- la diarrhée profuse, irritante,
- les vomissements fécaloïdes,
- l'altération rapidement massive de l'état général avec de gros troubles nutritionnels et un amaigrissement considérable.

Les fistules peuvent être beaucoup plus exceptionnellement iléo-coliques, colo-coliques et alors souvent sans expression clinique, mais parfois décelables radiologiquement.

Les fistules colo-vésicales, très rares, peuvent être observées au cours des cancers du caecum. REDON et VYNALEK signalent 3 cas sur I300 observations. Cliniquement, la pneumaturie, la fécalurie attirent l'attention Le lavement baryté authentifiera le trajet fistuleux, colo-vésical alors que les méthodes d'exploration radiologique de la vessie peuvent demeurer normales.

EXPLORATION RADIOLOGIQUE DES CANCERS DU CÔLON DROIT

INTRODUCTION

Il est peu d'affections dans lesquelles la responsabilité du radiologiste est autant engagée que dans l'affirmation ou la méconnaissance d'un cancer du côlon droit. L'exploration radiologique constitue la pierre de touche du diagnostic des cancers coliques ; mais la radiographie du côlon est une radiologie difficile : les raisons en sont multiples, comme nous allons le voir.

Quand on passe en revue les images des tumeurs malignes du gros intestin, on s'etonne que tous ces cancers soient volumineux, massifs et aussi développés. Malgré les perfectionnements spectaculaires de la technique radiologique, il nous faut bien humblement reconnaître que les progrès dans le diagnostic des tumeurs coliques ne sont que très modestes. Nos connaissances dans le dépistage des cancers intestinaux sont moins développées que dans ceux de l'estomac. GUTMANN nous a appris les premiers signes du cancer gastrique ; nous ignorons encore et méconnaissons le cancer muqueux de l'intestin. "Il n'y a pas de diagnostic précoce ferme du cancer du gros intestin" écrit PREVOT, "à moins de considérer le polype comme un cancer en potentiel". L'explication que donnent à ce retard diagnostique ceux qui, par le savoir et l'expérience, sont en mesure d'éclairer ce problème, est simple et percutante.

I - DIFFICULTES DE L'EXPLORATION RADIOLOGIQUE DU CÔLON

Comme préliminaires à cette étude radiologique des cancers du côlon droit, nous allons tenter de dégager les raisons pour lesquelles il est encore impossible de dépister au niveau du côlon, comme nous pouvons le faire aujourd'hui, au niveau de l'estomac, un cancer à un stade plus précoce.

I°/ La première réside "dans le fait qu'il est difficile de chercher une déformation minime dans un segment digestif aussi long (G. MORIN). Il n'est aucun siège d'élection pour le développement des lésions cancéreuses et il faut explorer minutieusement toute l'étendue du cadre colique.

Les lésions minimes risquent d'être méconnues, tant est grossier, ce mode d'exploration radiologique du côlon. C'est souligner l'importance de l'observation sous-écran ou en radio-télévision de la progression de l'index opaque qui peut révéler un arrêt court mais inopiné, un spasme transitoire qui inciteront alors à s'acharner sur cette région et à pratiquer des radiographies sous diverses incidences.

2°/ La deuxième raison résulte "de l'impossibilité où nous sommes souvent d'explorer et d'apercevoir la totalité des différentes boucles coliques" (G. MORIN). Il y a des superpositions, il y a des zones cachées qu'il est parfois impossible d'explorer en entier, quelles que soient les incidences que l'on adopte, la compression par des ballons. Ces "zones muettes" du côlon doivent toutefois être réduites au minimum avec aujourd'hui les progrès de la technique radiologique, notamment l'emploi de la haute tension qui permet de lire "à travers" les segments coliques superposés, et le recours au rayonnement oblique qui, utilisé à bon escient, doit déjouer toutes les superpositions coliques. La combinaison de ces divers artifices techniques joints encore à l'utilisation d'une baryte assez diluée doivent faire en sorte qu'aucun des segments coliques n'échappe à l'examen. Nous verrons toutefois ultérieurement pour tempérer cet optimisme, combien encore il est illusoire de prétendre affirmer l'intégrité colique sur la vue de cinq à six clichés rassurants.

3°/ Une autre raison peut résulter de la difficulté que l'on rencontre à préparer correctement un malade à l'exploration radiologique de l'intestin. Quelles que soient les méthodes d'évacuation utilisées, purges répétées ou lavements successifs, il est pratiquement impossible d'obtenir la vacuité complète du gros intestin. Cette imperfection dans la préparation colique est cause de fréquentes erreurs d'interprétation en plus ou en moins. Les plus graves et lourdes de conséquences sont celles qui consistent à attribuer à la présence de matières fécales des anomalies de remplissage qui sont dues en fait à des lésions cancéreuses.
A ce propos, soulignons combien il peut être dangereux de conclure hâtivement à une mauvaise, voire à l'absence de préparation du malade.

On risque de refuser, par voie de conséquence, la lecture des clichés obtenus, alors que la stase stercorale peut elle-même constituer un signe indirect de néoformation colique et que, comme telle, elle devrait au contraire inciter à la recherche minutieuse de la lésion organique.

4°/ Nous invoquerons enfin une dernière raison qui persisterait, quand même les diverses objections précitées seraient levées ; c'est ce qui explique la différence fondamentale qui existe entre l'exploration radiologique de l'estomac et celle du gros intestin. Il n'y a pas, sur le côlon, comme sur la petite courbure gastrique, un bord où sont plus systématiquement recherchées les ulcérations, les raideurs segmentaires, les niches plates, les niches encastrées, dont la connaissance a grandement facilité le dépistage précoce des cancers gastriques.

Le gros intestin est un tube flexueux, cylindrique, qui se projette dans tous les plans possibles et dont la rotation incessante engendrée par la tension des gaz ou par le poids du produit de contraste entrave l'exploration systématique et minutieuse. Il devient alors illusoire de vouloir reconnaître une niche, une raideur, puisqu'il n'y a pas de bord où elle puisse se manifester. La découverte d'une ulcération néoplasique du côlon, sous la forme d'une "tache de face" rejoint ici les difficultés du dépistage au niveau de l'estomac des niches des faces.

Après ce préambule, sans doute un peu long, mais qui résume les difficultés de l'exploration radiologique du gros intestin, nous allons envisager successivement :

- les techniques de l'examen radiologique du côlon,
- l'interprétation des images lésionnelles.

L'examen radiologique est le temps essentiel chez les malades suspects de cancer colique : lui seul permet en effet, non pas toujours d'affirmer avec certitude l'existence d'une néoplasie, mais du moins de mettre en évidence la lésion colique. On comprend donc le rôle capital joué par le radiologiste dans le diagnostic et le dépistage des cancers coliques.

II - METHODES D'EXPLORATION RADIOLOGIQUE DU CÔLON

Nous rappelerons tout d'abord les méthodes d'exploration radiologique du côlon droit :

Elles utilisent toutes un produit de contraste : soit le Baryum, soit l'air, soit les deux associés selon la technique du double contraste. Nous disposons de deux méthodes d'opacification :

- l'opacification par voie basse : ou lavement baryté,
- l'opacification par voie haute après repas baryté.

Il n'est pas question de mettre en parallèle ces deux modes d'exploration : la préférence va sans hésitation au lavement opaque. Le lavement baryté est la seule technique qui permette d'explorer le côlon de façon correcte, mais il ne faut pas méconnaître la valeur de l'opacification par transit à titre complémentaire tant les renseignements et précisions qu'il peut apporter sont souvent irremplaçables pour l'étude du carrefour iléo-caecal. Cet examen qui n'est pas encore entré dans la pratique courante mériterait qu'on y ait recours plus souvent dans la détection des lésions du caeco-ascendant, notamment - et ceci devrait être impératif - chaque fois que la valvule de Bauhin n'a pu être franchie sous la pression du lavement. Cette précaution, loin d'être un luxe pour le diagnostic, éviterait certaines erreurs d'interprétation regrettables et des diagnostics retardés.

A/ TECHNIQUE DU LAVEMENT OPAQUE :

I - Le matériel nécessaire :

a/ l'appareillage : un appareillage puissant, capable de fournir un ampérage élevé sous de fortes tensions est nécessaire, L'examen doit par ailleurs nécessiter l'association de la radioscopie à la radiographie : d'où le recours obligatoire pour cet examen d'une table avec sélecteur qui permet de suivre la progression de la colonne opaque, de prendre des clichés en série et sous repérage radioscopique. Soulignons à ce propos l'intérêt de l'amplificateur de brillance dont les avantages ne sont plus à démontrer.

Enfin rappelons l'opportunité, dans de nombreux cas, du rayonnement oblique, pour le déroulement de certains segments coliques.

b/ le produit de contraste : le sulfate de baryum reste le plus utilisé. Le lavement baryté doit être fluide et d'opacité moyenne. Le but de cette opacification est d'obtenir à la fois un bon contraste et cependant une transparence suffisante, de telle façon que les contours de deux segments superposés puissent être suivis sur le cliché d'ensemble. Il ne faut donc pas hésiter à accentuer délibérément la transparence du lavement en ajoutant de l'eau chaque fois qu'on se trouve en présence d'un méga-dolicho-côlon, cette précaution permettant d'individualiser les anses coliques au travers les unes des autres et d'accroître ainsi en "traversant" l'opacité du baryum les chances de découverte de lésions coliques peu évoluées.

c/ l'instrumentation : est celle classiquement utilisée :

En cas d'incontinence sphinctérienne, il est habituel de recourir à l'emploi de canules spéciales à ballonnet gonflé à l'eau type Pouliquen.

Dans les rares cas où la sonde à ballonnet ne réalise pas une continence suffisante, il ne faut pas renoncer délibérément à l'exploration radiologique en qualifiant celle-ci d'impossible comme c'est encore trop souvent le cas. En effet, nous conseillons de pratiquer de la façon suivante:

- faire une radiographie dès que l'on a réussi à remplir une partie du côlon, si petite soit-elle ;
- tenter alors de faire une insufflation colique. Contre toute attente, il est souvent possible d'obtenir une image aérique du côlon très satisfaisante ;
- compléter enfin par un examen par voie haute.

2 - Préparation du malade :

a/ S'abstenir de toute ingestion de bismuth ou de tout autre médicament opacifiant, dans les jours qui précèdent l'examen.

Si le malade a déjà été soumis antérieurement à une exploration barytée par voie orale, attendre l'évacuation complète de l'intestin à laquelle contribueront les lavements évacuateurs.

b/ Plus important encore est de conduire cette exploration radiologique sur un côlon bien préparé, c'est-à-dire débarassé de ses éléments stercoraux ce qui est souvent difficile pour le côlon droit, surtout quand il existe

un certain degré d'obstruction. Cette vacuité colique sera obtenue au mieux par l'administration de lavements évacuateurs de I litre à I,5 litre d'eau tiède, au moins un la veille au soir et, pour beaucoup d'auteurs, un second le matin même de l'examen.

On peut encore avoir recours aux purgatifs médicamenteux, Contalax ou équivalents. Cette préparation du côlon est indispensable pour la lecture du lavement baryté : toute négligence dans ce domaine risque d'aboutir à des erreurs d'interprétation, à méconnaître ou tout au moins à retarder la date du diagnostic de la lésion organique.

Toujours afin d'éviter les multiples erreurs que les spasmes provoquent, on pourrait, dès la veille, donner au malade des antispasmodiques ou alors - ce qui paraît plus raisonnable - pratiquer en cours d'examen une injection d'Atropine, pour lever un éventuel spasme.

3 - Conduite de l'examen :

Ier temps : examen en répletion.

Le lavement est administré sur le malade en décubitus dorsal ; certains préconisent et réalisent cet examen systématiquement en procubitus. Quoi qu'il en soit, le lavement sera toujours donné à une faible pression. Il faut insister sur la nécessité de ne pas augmenter inconsidérément la pression du lavement, mais au contraire maintenir patiemment une pression basse. La partie droite du côlon est précisément celle dont le remplissage correct nécessite le plus de soins. La région de l'angle droit surtout peut être la source de certaines difficultés techniques. Les gaz ont une fâcheuse tendance à se réunir dans cette anse hépato-colique, provoquant ainsi parfois une distension douloureuse, elle-même génératrice de spasmes ou d'intolérance. La région angulaire droite est une de celles où la progression barytée est la plus difficile à suivre ; elle se fait souvent par à-coups, après avoir marqué un temps d'arrêt, comme s'il se formait ou existait une valvule qui ne se laisserait forcer que de temps en temps. Il faut savoir que le procubitus permet souvent une meilleure progression du lavement opaque qui est d'autre part mieux toléré : il ne faut donc pas hésiter à placer le malade en décubitus ventral, d'autant que c'est fréquemment dans cette position que l'on dégagera le mieux le bas-fond caecal.

On pratiquera plusieurs examens sous diverses incidences afin de reconnaître la plus favorable, celle qui dégage l'image anormale du reste de l'ombre colique ou dissocie au mieux deux segments qui se recouvrent. Pour le côlon droit on ne pourra avoir la certitude en général, d'avoir rempli le caecum qu'en cas de reflux iléal.

Il va sans dire que l'on suivra avec attention le remplissage de la totalité du côlon, seule façon de ne pas méconnaître l'existence d'une deuxième localisation, voire de tumeurs multiples.

Enfin, le cerclage d'une éventuelle masse abdominale par un fil de plomb permettra de dire si la masse perçue cliniquement correspond bien au siège du défect radiologique.

Tel est schématiquement le protocole d'exploration du cadre colique par voie basse : cette technique que constitue le lavement baryté, simple en apparence, est pourtant hérissée de pièges, comme nous l'avons souligné, mettant souvent en échec la découverte des lésions discrètes ou à leur tout début.

- Méthode de dissociation :

Dans la recherche du cancer colique, les règles sont formelles. La rigueur dans la technique reste la condition "sine qua non" de la découverte de lésions à un stade encore favorable devant le pronostic. Dans toute opacification colique, le but reste le même : obtenir une image si possible sans superposition de toute la longueur de ce segment intestinal, "exposant en les déroulant les différents segments qui doivent être représentés sur les films dans leur plus grande dimension sans image de fuite ou de coupe optique".

Cette rigueur de technique sur laquelle R. COLIEZ insistait dès 1935 est indispensable pour ne laisser explorée aucune partie du cadre colique.

Il est en règle aisé d'explorer les segments rectilignes, comme le transverse ; par contre, les difficultés commencent avec les segments normalement flexueux comme le côlon pelvien, les angles et d'une façon générale tout le côlon droit.

Nous avons pensé qu'il n'était pas inutile de faire un bref rappel du dégagement de ce que l'on a pu appeler les zones "muettes" de la portion droite du cadre colique.

- L'angle droit :

Les localisations au niveau de l'anse hépato-colique se rencontrent avec une certaine fréquence (7 cas sur notre série de 40 observations). Ces atteintes angulaires, à droite comme à gauche, ont la particularité de pouvoir aisément, même dans des formes déjà évoluées, passer inaperçues sur les films d'ensemble impressionnés en décubitus dorsal ou en procubitus, la dilatation du côlon sain pouvant souvent dans ces localisations masquer la lésion. Il est alors légitime de penser que des formes plus discrètes sont journellement méconnues.

Son siège sous-hépatique, sa situation plus basse, déterminent fréquemment des flexuosités rendant plus délicat son dégagement. Le siège habituellement sous-costal explique que l'on puisse, par la pose d'un ballon compresseur, obtenir le déroulement souhaité. Il suffit dans de nombreux cas d'imprimer au malade une obliquité antérieure droite de quelques degrés pour obtenir le dégagement et la dissociation des deux boucles coliques. Dans de rares cas où l'angle droit est anormalement haut situé, la compression directe ne l'atteindra pas du fait de l'interposition de la cage thoracique ; il ne faut pas pour autant renoncer à cet artifice en le qualifiant d'inutile et vain, mais bien au contraire appliquer la compression sous le rebord costal en lui faisant jouer le rôle d'une "compression de chasse". Si cette manoeuvre est inefficace, l'on possède encore la ressource - préconisée par certains auteurs - de mettre le malade debout : l'angle s'abaissant est alors accessible à la compression directe.

- Le caecum :

Le caecum est une région difficile à explorer. En effet, le calibre naturellement large du gros intestin à ce niveau explique qu'un cancer développé en avant ou en arrière du plan d'examen peut facilement passer inaperçu à l'examen standard. Une autre source d'erreur vient de la difficulté que l'on a parfois à déterminer le véritable bas-fond caecal. Il faut veiller à ce que le lavement opaque remplisse bien complètement le caecum,

tout en sachant que fréquemment, sur le côlon ascendant, le produit de contraste marque un temps d'arrêt. On peut croire à tord qu'il s'agit d'un bas-fond caecal alors qu'il ne se remplit que quelques secondes plus tard, soit spontanément, soit grâce à la palpation de cette région ou encore à la mobilisation du malade. S'il se produit un reflux dans l'iléon terminal, ou une injection de l'appendice, la certitude est alors acquise quant au remplissage du caecum. En l'absence d'opacification de la dernière anse grêle ou de l'appendice, la plus grande prudence est de règle si l'on ne veut pas s'exposer à de regrettables erreurs d'interprétation.

Il existe en outre d'assez fréquentes variations anatomiques : caecum recurvatum, horizontal, caecum erectum replié, plus ou moins derrière le côlon ascendant et se confondant avec lui, pouvant atteindre dans certains cas l'angle hépatique lui-même ou le surmonter. Il faut alors éviter de prendre pour le bas-fond caecal ce qui n'est en fait que la coudure de l'intestin avant sa remontée. Il existe des amputations cancéreuses de tout le bas-fond caecal. L'ascendant se termine devant elles par une courbe convexe assez régulière que l'on prend à tort pour un caecum normal et qui n'est en fait que la dernière portion d'intestin sain, un peu dilaté par la pression du lavement, qui retombe devant l'amorce de la tumeur. Dans d'autres cas, le cancer a entraîné un tel remaniement de la région qu'il est impossible d'assigner à chacun des éléments du carrefour iléo-caecal sa place exacte, de façon certaine, et qu'une partie du caecum rétréci peut simuler le départ de l'iléon injecté. Ainsi, dans l'une de nos observations, le diagnostic a été manqué au départ, Sur les résultats du premier lavement baryté : on avait conclu à un cadre colique de morphologie normale après avoir tout simplement pris la sténose cancéreuse pour la dernière anse grêle et la dilatation de l'intestin sain sus-jacent pour le cul-de-sac caecal. Le véritable diagnostic est alors porté sur les images obtenues après un repas baryté, qui reconnaît la place respective des éléments constitutifs de la région. Ces erreurs paraîtront grossières à des esprits peu avertis. Le radiologiste, familiarisé avec l'exploration du côlon, sait qu'elles ne sont pas exagérées.

C'est pourquoi l'opacification de l'iléon terminal, parfois de l'appendice, aident à situer le caecum. En outre, l'intégrité de l'iléon

terminal étant un élément de valeur en faveur d'un processus tumoral alors que son atteinte est en faveur d'une atteinte tuberculeuse, on conçoit l'importance d'une bonne exploration de la jonction iléo-caecale.

2ème temps : Examen après évacuation du lavement et images en lumière collabée

Après avoir rempli en totalité le cadre colique et procédé à la vérification des images sur les clichés en réplétion, le lavement est évacué spontanément. Après avoir donné au malade le temps de bien évacuer son lavement, il faut le replacer sur la table d'examen en procubitus de préférence. Un nouveau cliché de grand format contrôle cette évacuation. Si elle est insuffisante, il ne faut pas hésiter à exiger un complément d'exonération. On obtient ainsi en "lumière collabée" l'image du relief de la muqueuse qui a retenu dans ses plis une partie du liquide opaque et en reste finalement imprégnée.

3ème temps : Insufflation du côlon :

Ce dernier temps peut compléter utilement l'exploration radiologique du côlon : cette technique semble aujourd'hui trop fréquemment délaissée, compte-tenu du complément d'information et de la finesse des images qu'elle peut apporter.

La canule du lavement est alors reliée à un système de soufflerie (poire à soupape). L'air est injecté doucement, sa progression est suivie soit en radioscopie, soit à la percussion, la sonorité de la F.I.D. témoignant de l'arrivée de l'air dans le caecum. Après avoir retiré la canule, un cliché d'ensemble est impressionné comme précédemment, (une diminution des constantes étant nécessaire). On obtient ainsi une image en double contraste du côlon : la muqueuse en vue tangentielle dessine un fin liseré opaque cernant la lumière colique, elle est hyperclaire ou parsemée de petites craquelures opaques.

L'étude d'une région suspecte peut nécessiter l'impression de films de petit format sous différentes incidences.

L'insufflation colique reconnaît une contre-indication : la diverticulose colique, dont on connait la fréquence (20% à partir de 60 ans)

elle doit dans ce cas être proscrite pour ne pas risquer d'aboutir à une perforation colique au niveau de la paroi toujours fragile des diverticules surtout s'ils sont inflammés.

B/ MODIFICATEURS DU COMPORTEMENT :

Ils sont de deux types et comprennent :
- les antispasmodiques d'une part,
- les accélérateurs du péristaltisme intestinal d'autre part.

I°/ Les antispasmodiques :

Pour lever un spasme et s'assurer du caractère organique ou fonctionnel d'une image de sténose suspecte, on aura recours à des substances spasmolytiques et inhibitrices du péristaltisme intestinal. On utilise habituellement :

- L'Atropine-Calcium intra-veineux :

l'atropine, à doses habituelles, lève les spasmes et permet une meilleure réplétion colique. CHERIGIE préconise son emploi pour l'étude de l'iléon terminal, par voie I. V. à la dose de I mg associé à I g de Gluconate de Calcium. La valcule iléo-caecale se trouve alors forcée et l'iléon s'injecte par voie rétrograde. Cette méthode trouve aussi son utilité dans l'étude du caecum dont elle permet une meilleure réplétion ; de plus, la visibilité de la dernière anse grêle est fort précieuse pour situer à coup sûr le caecum.

Du fait de son tropisme pour les différents appareils et organes, l'Atropine peut être responsable d'effets secondaires désagréables pour le malade qu'il faut connaître : sêcheresse de la bouche, mydriase, tachycardie. Les autres manifestations signalées dans les intoxications atropiniques graves ne s'observent pas avec les doses utilisées en radiologie digestive (sauf susceptibilité particulière aux atropiniques). Elles sont donc formellement contre-indiquées chez certains malades porteurs de glaucome, d'hypertrophie prostatique ou de cardiopathies sévères.

L'iodure de Tiémonium - Visceralgine - serait douée des mêmes propriétés au niveau du tube digestif et serait dépourvue de toute toxicité et de phénomènes d'intolérance, ce qui explique la plus grande facilité de son emploi.

Les doses utilisées varient entre 5 et IO mg et correspondent alors respectivement à une ou deux ampoules. La Viscéralgine sera administrée soit par voie parentérale, en intra-veineuse ou en intra-musculaire, en sachant que le délai d'action est de I/2 minute en I.V. et 3 minutes en I.M. Elle peut encore être mélangée directement au lavement opaque à raison de 2 ou 3 ampoules. La rapidité d'action est ici naturellement moindre et il faut compter IO minutes avant d'obtenir l'effet escompté.

D'autres médications peuvent encore être employées : mais ils comportent les mêmes risques que l'Atropine et devront donc être employées avec les mêmes précautions d'usage. Ce sont :

- la Probanthine,
- le Buscopan,
- et les autres dérivés atropiniques de synthèse dont la liste n'est pas exhaustive.

2°/ Les accélérateurs du péristaltisme intestinal :

La méthode d'hyperpéristaltisme provoqué préconisée par RACHET BUSSON et ARNOUS permet l'étude dynamique du côlon. Il faut alors qu'une certaine quantité de baryum soit passée en amont de la zone suspecte. La drogue utilisée est la Prostigmine à la dose de 0,5 mg : on injecte par voie I.V. une ampoule de I ml. Le lavement opaque aura été administré dans les conditions habituelles. Il se produit aussitôt l'injection I.V. d'énergiques contractions ; le péristaltisme ainsi provoqué chasse le produit de contraste dans le sens physiologique de la progression des matières fécales, assurant au passage un meilleur remplissage de la zone suspecte. On prend alors des clichés en série, centrés sur la région, à quelques minutes d'intervalle. L'organicité des lésions est prouvée si, au gré des contractions qui animent cette zone suspecte, les images anormales persistent identiques et inchangées sur les divers clichés impressionnés.

Toutefois, le péristaltisme provoqué est parfois si intense qu'il peut masquer des lésions discrètes.

La prostigmine est habituellement bien tolérée. Quelques contre-indications cependant limitent son emploi : l'artériosclérose, l'hypertension sévère, les états cachectiques et les syndromes occlusifs. Sa facilité d'emploi, son action immédiate font qu'elle peut être utilisée au cours même de l'examen standard.

C/ TECHNIQUES SPECIALES :

La méthode des couches minces. "Lorsque l'on recherche des petites lésions de la muqueuse colique, le barytage rétrograde de l'intestin ne doit plus être regardé, à l'heure actuelle, que comme un examen essentiellement infidèle et trompeur, notoirement insuffisant dans ses résultats"(A.M. FOURNIER)

La fréquence des cancers coliques "qui sont loin de mériter la réputation de bons cancers qui leur a été faite autrefois" - rend nécessaire un diagnostic précoce. Le lavement baryté classique, on le sait maintenant, n'est en fait valable que pour le dépistage d'altérations déjà importantes. L'insuffisance du lavement baryté tel que nous venons de le décrire a fait rechercher depuis longtemps des méthodes d'exploration radiologique plus fines, dont nous rapporterons les plus intéressantes/

L'exploration du gros intestin en couche mince comporte deux possibilités techniques :

- la première méthode sera celle de l'examen après évacuation, que l'on peut qualifier de mucographie en collapsus ; elle peut être améliorée par divers adjuvants.
- La deuxième méthode sera celle de l'examen en double contraste et comprendra un temps complémentaire d'insufflation.

Dans les deux cas, au baryum dilué dans une quantité suffisante d'eau tiède et soigneusement émulsionné sera incorporé un produit destiné à favoriser à la fois son expulsion en même temps que son adhérence à la muqueuse. Divers produits sont utilisés selon les modes, les pays, les auteurs :

I/ L'acide tannique sera dosé à raison de IO à I5 grammes pour I litre d'eau. Il s'agit d'un agent d'une efficacité certaine quoique très inconstante. Malheureusement, sa toxicité en limite l'emploi. Elle est reconnue responsable de nombreux accidents mortels (nécroses hépatiques surtout chez

les enfants où elle est formellement contre-indiquée). Sa vente est interdite aux Etats-Unis.

2/ Le Clysodrast comprend, avec du tannin, une très faible dose de diacétoxydiphényl-pyridyl-méthane. Cette drogue connaît depuis quelques années une grande vogue ; largement répandue en Suède, elle est introuvable en France.

3/ La poudre au Contalax-Lactose est destinée en France à remplacer le Clysodrast ; elle ne contient pas d'acide tannique.

4/ Les saponines seront mélangées à l'émulsion barytée à raison de 5 g. Elles seront toujours accompagnées de 60 à 70 g de gélatine, qu'il sera préférable de dissoudre séparément dans une petite quantité d'eau.

5/ Les solutions floculantes à base de thorium seront volontairement passées sous silence. Douées d'une certaine radio-activité, elles se sont avérées dangereuses et sont actuellement interdites.

L'examen en double contraste est, par rapport à la simple mucographie en collapsus une méthode infiniment plus utile, fidèle et sûre. Elle permet de diagnostiquer les petites lésions dela muqueuse colique et, en particulier, le cancer au début.

La méthode de WELIN, du nom de l'auteur suédois qui l'a imaginée, est destinée à pallier les insuffisances de la méthode classique du double contraste. Son but est d'assurer l'évacuation la plus parfaite possible de la muqueuse colique, d'où l'utilisation de laxatifs de contact, en l'occurence le "Clysodrast". La préparation du malade constitue une étape primordiale faite dans le Service de radiologie même.

Correctement effectuée, la méthode de WELIN donne d'excellents résultats, et donne les plus beaux clichés de couche mince qu'il soit possible d'imaginer. Elle a permis à l'Ecole Suédoise de MALMO de publier les statistiques les plus probantes de petites lésions coliques, notamment de polypes observés et opérés. Il est ainsi possible de dépister de petits cancers au début, alors qu'ils se dissimulent sous l'aspect d'un polype ou d'une petite tumeur pédiculée d'apparence bénigne.

Les travaux de WELIN et de ses collaborateurs ont eu surtout l'immense mérite de démontrer la faillite, pour des lésions minimes, des examens en couche épaisse, et de replacer au premier plan de l'actualité un moyen de diagnostic qui était alors de plus en plus négligé. Denombreuses techniques dérivées de la méthode de WELIN ont été employées dans plusieurs pays après avoir été proposées par un certain nombre de radiologistes (REBOUL, de Bordeaux, GROS de Strasbourg, GUIEN).

Ainsi, la méthode du double contraste mérite-t-elle d'être employée comme examen de routine dans bien des cas, avec les précautions d'usage chez certains malades âgés ou fatigués ; elle apportera une aide certaine dans la lutte contre le cancer colique, grâce à un dépistage plus précoce car "la détection des polypes est la prévention du cancer".

D/ AUTRES METHODES D'EXPLORATION DU CÔLON :

Elles ont une importance beaucoup moindre.

I/ - Examen par voie haute après ingestion barytée :

Cette méthode sera réservée pour l'étude de la région iléo-caecale en connaissant les limites mais aussi les possibilités de ce procédé d'exploration du côlon.

De toute façon, il n'interviendra qu'à titre complémentaire, après un lavement baryté. Autant le rapas baryté conserve une valeur diagnostique indiscutable quand on l'associe secondairement au lavement, autant il risque d'induire en erreur et de donner une fausse sécurité lorsqu'il est employé seul. Cet examen a été pratiqué chez 4 de nos malades (obs. n° 20 - obs. n° 23 - obs. n° 30 - obs. n° 3I).

Sur le plan technique, la prise d'un repas baryté important (200ml de boullie barytée) est certainement ici préférable pour être plus sûr d'obtenir une opacification suffisante à la fois du caecum et de l'iélon terminal. Des clichés seront pris au sélecteur en faisant varier la position du malade sous écran et en s'aidant d'une compression dosée.

Les avantages de cette technique sont, pour la région iléo-caecale, d'ordre fonctionnel et dynamique. Il s'agit en effet d'une technique respectant la physiologie normale de l'intestin.

Sa valeur morphologique est satisfaisante pour l'iléon terminal.De plus, c'est la seule méthode qui permette à coup sûr de l'opacifier en cas de valvule iléo-caecale continente.

Une étude satisfaisante du caecum n'est le plus souvent pas possible par cette voie pour diverses raisons : baryte trop opaque, caecum mal rempli, non déplissé totalement et contenant des matières.

2/ - L'association d'un lavement baryté à un transit par voie haute : permet une étude correcte à la fois du caecum et de l'iléon terminal. Le lavement est administré quand la dernière anse est atteinte par le transit. Il n'est plus nécessaire d'obtenir un reflux iléal, mais le radiologiste reste tributaire de l'horaire du transit. Néanmoins, il est possible en combinant simultanément les deux méthodes "d'encadrer" la zone suspecte.

3/ - Enfin, il peut être intéressant d'avoir une indication sur l'épaisseur de la paroi colique au niveau de la lésion. La méthode du double contour gazeux par insufflation colique combinée au pneumo-péritoine permet de juger à la fois de l'épaisseur de cette paroi et des adhérences que la tumeur aurait pu éventuellement contracter avec les organes de voisinage. Cette "pariétographie" est en fait peu utilisée et son intérêt n'est que théorique.

4/ - L'artériographie mésentérique supérieure :

Elle est en fait très peu utilisée. Elle n'a été faite dans aucune des 40 observations que nous rapportons. Elle montrerait, si elle était pratiquée, les deux ordres de signes habituels aux tumeurs :

- au temps capillaire, une zone d'hypervascularisation anarchique du caeco-ascendant ;
- un retour veineux précoce.

Cet examen semble justifié dans deux éventualités :

- si toutes les explorations radiologiques classiques sont restées négatives et qu'un doute sérieux persiste, dans le cas notamment d'une hémorragie digestive ;
- chaque fois qu'une anomalie radiologique du bas-fond caecal ou du carrefour iléo-caecal a été reconnue mais qu'un doute subsiste quant à la signification des images.

Il est probable qu'elle remplacerait avantageusement et éviterait certaines laparotomies inutiles ou inopportunes.

Bien que d'indication très restreinte, cette exploration n'a pas qu'un intérêt théorique.

III - SIGNES RADIOLOGIQUES DES CANCERS DU CÔLON DROIT

Pour RACHET et MORIN, le cancer colique n'a qu'une seule traduction radiologique : la lacune. Ces auteurs démontrent qu'à peu d'exceptions près, toutes les images successivement décrites se ramènent à un aspect élémentaire unique.

Nous décrirons dans un premier temps les diverses images lacunaires : de la lacune totale aux différentes sortes de lacunes partielles.

Nous soulignerons dans un second temps qu'un aspect lacunaire n'est pas pathognomonique de cancer comme on le croit trop souvent. Nous verrons ainsi les arguments radiologiques susceptibles d'évoquer l'origine néoplasique d'une image lacunaire.

I - Les diverses images lacunaires :

Il est habituel de décrire trois aspects radiologiques principaux du cancer colique :

- l'arrêt
- la lacune,
- le rétrécissement.

Nous pensons comme RACHET et MORIN que ces trois variétés d'image peuvent toutes s'intégrer dans un aspect élémentaire unique : la lacune.

A/ La lacune totale correspond à l'image d'arrêt du lavement opaque. Elle traduit l'existence d'un obstacle infranchissable. Elle est généralement observée lors du lavement baryté chez des malades explorés dans une atmosphère d'urgence au cours d'une occlusion aiguë. Affirmer l'arrêt du lavement n'est pas toujours aisé. Le caractère organique de la lacune totale sera affirmé sur la persistance de l'image d'obstacle après recours aux antispasmodiques, la constance de l'image sur les radiographies successives.

Pour être significative, cette image d'arrêt doit être permanente et identique sur les divers clichés.

Il faut savoir qu'il n'est pas rare d'obtenir, alors que le lavement paraissait buter sur un obstacle infranchissable, une opacification du côlon sus-strictural et une image de la zone tumorale sous l'aspect d'un mince défilé rétréci grâce à la chasse bi-polaire qui s'effectue au cours de l'exonération. Si le produit de contraste ne dépasse pas la hauteur de la lésion, il peut dessiner grossièrement, conformément à la comparaison de Henri BECLERE l'aspect en "flamme de bougie".

Cette image d'arrêt dessine tantôt un resserrement progressif et irrégulier de la lumière colique, tantôt - l'image est alors plus évocatrice- l'image même du pôle inférieur de la tumeur. Typiquement, on observe une image de calotte spérique, traduisant le moule d'un des pôles de la tumeur : c'est une image d'arrêt concave, occupant toute la largeur colique, de tonalité dégradée du pôle de la calotte vers sa base ; le raccord entre cette image lésionnelle et la portion de côlon restée saine se traduit sous la forme d'une ébauche d'invagination, dessinant une image en "bouffant de culotte de golf". Cet ensemble de signes, bien que pas absolument pathognomonique, constitue un excellent signe de cancer. D'autres fois, l'image d'arrêt est moins régulière, moins nette et discontinue : elle est faite d'une série de petits arceaux, de petites calottes sphériques réalisant un aspect en "coupe de grenade" ou en "nid de pigeon".

Enfin, l'image d'arrêt peut être paradoxalement parfaitement régulière et convexe, le côlon se terminant par une extrémité arrondie. L'image du cancer est alors masquée par le côlon sain qui forme un coude au-devant de la tumeur et la recouvre en se dilatant légèrement sous l'effet de la pression du lavement.

De ces images d'arrêt, nous rapprocherons, tout en ne faisant que les citer, les aspects radiologiques des invaginations réalisant les images classiques en cocarde, en pince de homard, en trident.

B/ Les lacunes partielles groupent trois variétés d'images anormales. Les deux premières correspondent à la description des lacunes classiques, ce sont :

I/ les lacunes marginales,

2/ les lacunes de face,

La troisième reprend la description des rétrécissements néoplasiques sous le terme :

3/ les lacunes circulaires.

I/ La lacune marginale :

Elle représente le moulage d'un bourgeon vu de profil. Elle correspond à un cancer relativement petit et localisé, qui n'envahit pas encore toute la circonférence de l'intestin, comme ont tendance à le faire tous les cancers coliques. Ces lacunes ne sont visibles qu'en profil strict; cette condition est en pratique assez rarement réalisée et c'est la raison pour laquelle nous les méconnaissons si souvent et manquons ainsi les cancers au début. Sous toute autre incidence, l'opacité du lavement baryté a en effet toutes les chances de masquer l'image anormale. Le siège de ces lacunes dépend de l'incidence sous laquelle a été pris le cliché et la même lésion peut successivement apparaître comme une lacune d'un bord ou une lacune de face.

Le plus souvent, elles passent inaperçues sur les clichés : celles-ci n'apparaîtront que si l'on a pu repérer, en radioscopie, une zone rendue suspecte par l'observation d'un arrêt inusité, d'un spasme inattendu et si alors, grâce à l'inclinaison du malade, la compression, on a pu modifier l'incidence et favoriser ainsi la révélation de la lacune. Celle-ci peut d'ailleurs n'être visible, tant elle est discrète, qu'après insufflation colique qui souligne plus intensément les imperfections du contour colique.

La lacune marginale, par définition, respecte le bord colique opposé qui, lui, peut être parcouru d'incisures contractiles.

Ses contours sont habituellement polycycliques, irréguliers, déchiquetés, rigides, immuables. L'angle de raccordement avec la paroi est classiquement aigu, ce qui le distinguerait des encoches extrinsèque par compression : en fait ce n'est exact que pour les bourgeons pédiculés ou les tumeurs bénignes dégénérées, car les lacunes marginales ont une base d'implantation large (lacune"ouverte", s'opposant aux lacunes "fermées" des tumeurs à base d'implantation étroite).

Sa teinte est hétérogène : il faut accorder beaucoup d'importance à la mise en évidence du défaut d'homogénéité de l'image lacunaire ; la compression accentuera cette inégalité de tonalité, cet aspect marécageux qui traduit le caractère tomenteux du relief tumoral.

Sa tonalité est décroissante depuis le pôle grossièrement arrondi de la lésion jusqu'à sa base d'implantation, évoquant une image qui s'apparente de très près à l'aspect de calotte spérique déjà décrit, mais qui siège alors sur un des bords coliques.

L'étude du relief muqueux - souvent impossible pour le caecum - montre ailleurs que les plis sont irréguliers et n'atteignent pas la lésion.

La masse néoplasique peut être ulcéré en son centre : la lacune se montre alors creusée d'une niche centrale plus ou moins irrégulière, anfractueuse et sous compression l'aspect est celui d'une niche à bourrelet.

2/ La lacune de face : répond aux mêmes lésions, l'aspect observé n'étant fonction, comme nous l'avons dit, que de l'incidence sous laquelle a été pris le cliché. Elle se traduit par une image claire au centre de l'opacité colique. Lorsque la tumeur est ulcérée, vue de face, elle présente une image de niche de face ou un aspect en cocarde.

Le risque majeur est ici de méconnaître ces images. "Nous les méconnaissons d'abord parce qu'elles sont souvent cachées dans l'opacité du lavement", lequel - nous ne le répéterons jamais assez - doit être suffisamment "transparent". Il est en effet très difficile de les révéler au cours du simple examen standard et pour les mettre en évidence il faut presque toujours avoir recours à la compression, la couche mince ou l'insufflation. "Nous les méconnaissons aussi parce que nous ne savons pas bien les interpréter et que nous les confondons avec de multiples images saprophytes banales" (MORIN).

Ces aspects de cancers profondément ulcérés prêtent peu à confusion ; par contre, lorsque l'image est seulement lacunaire, elle peut prêter davantage à discussion. Nous envisagerons plus loin les multiples diagnostics différentiels suscités par ce type d'images radiologiques.

3/ Les lacunes circulaires sont encore la traduction radiologique de la majorité des cancers coliques. Ce sont les images radiologiques les plus faciles à identifier parce qu'elles apparaissent au cours des examens les plus simples et que leur aspect ne prête en général à aucune discussion. Mais ces images révèlent toujours une tumeur déjà très évoluée puisqu'elle a eu le temps de se propager à la circonférence entière de l'intestin.

C'est une image de soustraction qui fait le tour du côlon, se traduisant par une zone claire avec défilé central irrégulier : c'est la classique image en "trognon de pomme". Elle évoque d'emblée le cancer, bien qu'elle puisse se rencontrer dans d'autres étiologies.

Le défilé est généralement tortueux et présente souvent ça et là, principalement au niveau de sa partie moyenne, des aspects de niches irrégulières avec disparition du plissement. Cet aspect de rétrécissement peut être déterminé par deux types de lésions :

- soit une tumeur bourgeonnante dont la prolifération s'est faite sur la circonférence entière de l'intestin,
- soit une tumeur sténosante, en virole.

Les caractères anatomo-pathologiques à l'origine de cet aspect ont fait proposer par RACHET pour le définir le terme de lacune circulaire. L'aspect qu'ils se proposent de dénommer "lacune circulaire" est habituellement décrit sous le nom de "rétrécissement" qui révèle la tumeur infiltrante et sténosante et que l'on oppose à la lacune classique traduisant l'exubérance du cancer bourgeonnant. Pour intégrer l'image du rétrécissement dans le cadre général des lacunes, ces auteurs invoquent deux raisons :

- la première est d'ordre purement radiologique ;l'image claire qui circonscrit le filet opaque de la sténose et qui tranche sur l'ombre de la réplétion barytée sus et sous-jacente est en effet au sens strict du mot une image de soustraction : c'est une image lacunaire réflétant l'épaisseur tumorale.

- la deuxième est basée sur les constatations anatomo-pathologiques il nous paraît impossible d'opposer aussi schématiquement que le font les descriptions classiques le cancer infiltrant et le cancer végétant ;

qu'il siège au niveau du côlon droit ou qu'il évolue au niveau du côlon gauche, le cancer du gros intestin est, au stade où nous le dépistons, une tumeur complexe où s'allient en proportions variables le processus infiltrant et le processus bourgeonnant. Son expression radiologique sera donc dans la majorité des cas une image lacunaire circulaire, c'est-à-dire un aspect où s'associent lacune et sténose.

2 - Arguments radiologiques susceptibles, devant une image lacunaire, d'orienter vers son origine néoplasique.

A/ En cas de lacune totale :

L'image est démonstrative dans deux cas lorsqu'est réalisé :

- soit l'aspect classique en "flamme de bougie",
- soit l'aspect de calotte sphérique.

Elle n'est nullement suggestive et peut même devenir trompeuse quand l'extrémité de la colonne barytée est régulièrement arrondie et convexe. Il faut tout d'abord éliminer un spasme transitoire : on s'aidera au besoin de l'injection I.V. d'Atropine. En cas d'arrêt persistant, force est donc de suspecter l'existence d'une lésion organique. Il faut savoir que dans certains cas ce n'est pas l'arrêt lésionnel que l'on voit, mais la tension de l'intestin sain sous-jacent, dilatable, qui vient se superposer à la zone tumorale et la masquer. Il faut alors user d'artifices en variant l'incidence, en recourant à la compression ou à l'insufflation pour faire apparaître l'aspect très évocateur - cette fois concave - de l'arrêt lésionnel.

B/ En cas de lacune partielle :

(I) L'interprétation des lacunes marginales peut être très difficile : elles peuvent être la traduction radiologique d'une lésion intrinsèque certes, mais aussi résulter de la compression, de l'adhérence, ou même de l'envahissement de dehors en dedans, émanant d'une lésion extrinsèque. Ces images lacunaires d'origine extrinsèque sont habituellement désignées sous le terme d'encoches. Un certain nombre d'arguments permettent, en présence d'une image de type lacunaire marginal, d'orienter vers une lésion intrinsèque et tumorale de l'intestin.

a/ Le premier est l'aspect des bords de la lacune. Ceux-ci seront au mieux étudiés sur des radiographies en série après administration de modificateurs du comportement.

Ils sont irréguliers et déchiquetés,ils sont rigides dans le néoplasme colique. Ils sont arrondis et réguliers, ils sont souples, se laissant déformer au passage des contractions en cas de compression extrinsèque.

En fait, il faut savoir que les aspects ne sont pas en pratique toujours aussi tranchés. Ainsi sur le caecum où l'aspect lacunaire marginal serait assez fréquent, la lacune est parfois très arrondie, très bien circonscrite. A l'inverse, le caractère irrégulier et tomenteux des contours ne signe pas dans tous les cas la malignité et la lésion intrinsèque : des lésions de voisinage peuvent créer des aspects radiologiques assez voisins des cancers coliques. Nous y reviendrons à propos du diagnostic différentiel Nous ne saurions donc nous satisfaire de cet argument pour risquer un diagnostic. Il est nécessaire d'avoir recours à d'autres éléments discriminatifs.

b/ L'étude du segment intestinal face à la lacune marginale permet très souvent de trancher leproblème. Deux éléments sont à considérer :

- le dégradé de l'ombre barytée, au contact de la lésion,
- le plissement colique.

L'existence d'un dégradé marginal est un bon signe en cas de tumeur intrinsèque : il est de plus souvent hétérogène et marécageux. En présence d'une lésion de nature extrinsèque, la possibilité d'un dégradé n'est pas exclue mais celui-ci est alors homogène. Les plis réguliers, atteignant le bord de la lacune en matière de lésion extra-intestinale sont à opposer aux plis irréguliers, n'atteignant pas le bord de la lacune, en cas de tumeur intrinsèque.

c/ Reste enfin à étudier l'angle de raccordement de la lacune avec l'intestin resté sain. Classiquement, cet angle de raccordement est aigu en cas de lacune par tumeur colique, tandis qu'il s'arrondit et qu'il se raccorde insensiblement en pente douce, dessinant un angle large et obtus, quand il s'agit d'une véritable encoche d'origine extrinsèque.

Cette nuance n'est cependant pas constante et il n'est pas exceptionnel de rencontrer des aspects angulaires aigus au cours d'authentiques compressions extrinsèques.

"Ainsi, le diagnostic entre lacune d'origine tumorale et intrinsèque et lacune par lésion de voisinage peut paraître difficile ; il peut cependant être très souvent soupçonné grâce à la conjugaison des divers arguments invoqués" (MORIN).

(2) Le diagnostic des lacunes de face est en général plus facile. Rappelons que le diagnostic de ces lacunes de face est en fait exceptionnellement porté ; le grand risque est donc ici de les méconnaître. Une fois reconnues, il importe d'affirmer l'organicité de ces images lacunaires. Tout le problème est ici de ne pas se laisser abuser par de fausses images tumorales qui réalisent cependant de vraies images lacunaires, tels les stercolithes, qui se présentent sous la forme d'une image claire visible au centre de l'opacité du côlon.

Cette erreur grossière et pourtant fréquemment commise est aisément évitée si l'on prend la précaution de répéter l'examen, de comparer les clichés obtenus à quelques jours d'intervalle : "en cas de lacune par stercolithe, l'image anormale a disparu ou a changé de place". Une seule exception : celle du volumineux fécalome que le simple lavement ne suffit pas à évacuer. On voit donc combien la préparation du malade au lavement baryté est importante et doit en conséquence être l'objet de soins très attentifs. Elle ne doit pas être négligée. Toute négligence dans sa réalisation rend l'interprétation des images très aléatoires.

C/ En cas de lacune circulaire :

C'est dans cette variété d'image radiologique que s'exprime le plus nettement le cancer colique. Plus que l'étude de la sténose elle-même, c'est l'étude attentive de la zone de jonction entre l'intestin sain et l'intestin pathologique qui permet le mieux et le plus sûrement d'étayer notre présomption diagnostique.

a/ Le défilé.

Certes, la constatation d'un aspect irrégulier, déchiqueté des bords du rétrécissement tortueux évoque au premier chef un cancer ; mais ce signe est à lui seul tout a fait insuffisant :il n'est absolument pas pathognomonique d'une sténose cancéreuse ni indispensable à ce diagnostic. On peut parfaitement voir des irrégularités, des spicules quand il s'agit d'un rétrécissement inflammatoire, ou même, ce qui est moins classique, d'une compression de voisinage. A l'opposé, il ne faut pas conclure de la constatation d'un rétrécissement régulier dont les bords sont nets et comme tracés au cordeau qu'il ne s'agit pas d'un cancer : il est des sténoses néoplasiques qui apparaissent régulièrement cylindriques et dont les bords de l'image sont parfaitement rectilignes : ces aspects radiologiques sont observés dans certains cancers infiltrants. Pour rares qu'ils soient, ces aspects doivent être connus pour éviter des erreurs d'interprétation.

b/ Etude de la jonction des zones saines et pathologiques :

Le défilé aboutit de part et d'autre à la cupule concave de l'intestin sus et sous-jacent, donnant l'image devenue classique du filet baryté inséré entre deux parenthèses. Cette cupule peut être décomposée en plusieurs lignes :

I - Sur les vues de profil sont réalisés les aspects les plus typiques dans lesquels on doit dissocier à chacun des deux pôles de la tumeur deux lignes d'arrêt : la ligne de bordure tumorale et la ligne d'invagination pariétale.

- "La ligne de bordure tumorale résulte, comme nous l'avons dit, du moulage par le baryum des extrémités de la tumeur colique ; elle se traduira toujours par une ligne d'arrêt grossièrement concave, le plus souvent dentelée, irrégulière. Elle n'est en tous cas jamais rectiligne ni perpendiculaire à la ligne marginale idéale" (RACHET).

La ligne de bordure tumorale est indiquée sur le schéma par la lettre t. Elle fait avec le bord de l'intestin sain une jonction à angle aigu. Cette calotte sphérique est interrompue au niveau du défilé, de sorte que l'aspect réalisé est celui de deux cupules juxtaposées.

- La collerette d'invagination :

Explication physio-pathologique : la différence d'élasticité entre la paroi colique au niveau de la tumeur, indéformable et rigide, et le côlon adjacent resté sain, provoque sous l'effet de la pression du lavement et du péristaltisme intestinal une amorce d'invagination : une fraction plus ou moins importante de l'intestin vient entourer en collerette l'extrémité proximale du segment tumoral ; "ce mouvement pourrait être comparé à celui d'une culotte bouffante qui retombe sur la jambe et qui crée la silhouette d'une culotte de golf ; cette image est d'autant plus accentuée que le bouffant colique est progressivement distendu par la pression croissante du lavement. Du côté distal, l'image est ou peut être du même ordre ; mais elle est en tous cas plus atténuée parce que la baryte qui vient de franchir le défilé est sous moindre tension. La Prostigmine, en stimulant la contraction, est susceptible d'accentuer ceyye collerette distale et de donner ainsi les limites assez précises d'une tumeur exactement encadrée à ses deux pôles" (RACHET).

Cet aspect n'est pourtant pas pathognomonique. "Il est bien entendu que ce processus d'invagination partielle ne s'observe pas seulement en cas de cancer ; il n'exprime que le comportement d'une zone souple à sa jonction avec un segment raide. Il peut donc survenir dans des circonstances étiologiques multiples ; il est certain cependant que les conditions les plus favorables sont en pratique réalisées par le cancer et qu'on observe rarement cette invagination bipolaire au cours d'autres affections" (RACHET).

En outre, il faut connaître que cette image n'est pas absolument constante ; dans quelques cas de cancers coliques authentiques, un état inflammatoire surajouté, supprimant la souplesse de la paroi colique, peut s'opposer à la manifestation de cette collerette d'invagination aux deux pôles dela tumeur.

Cette collerette d'invagination dessine une ligne nouvelle, concave vers le centre de la tumeur ; mais cette ligne n'est pas interrompue en son centre par le rétrécissement : sa courbe s'étend sans interruption sur tout le diamètre de la silhouette intestinale, d'une lèvre marginale à l'autre alors que la ligne de bordure tumorale se décompose habituellement en deux segments concaves séparés par la largeur de la zone rétrécie.

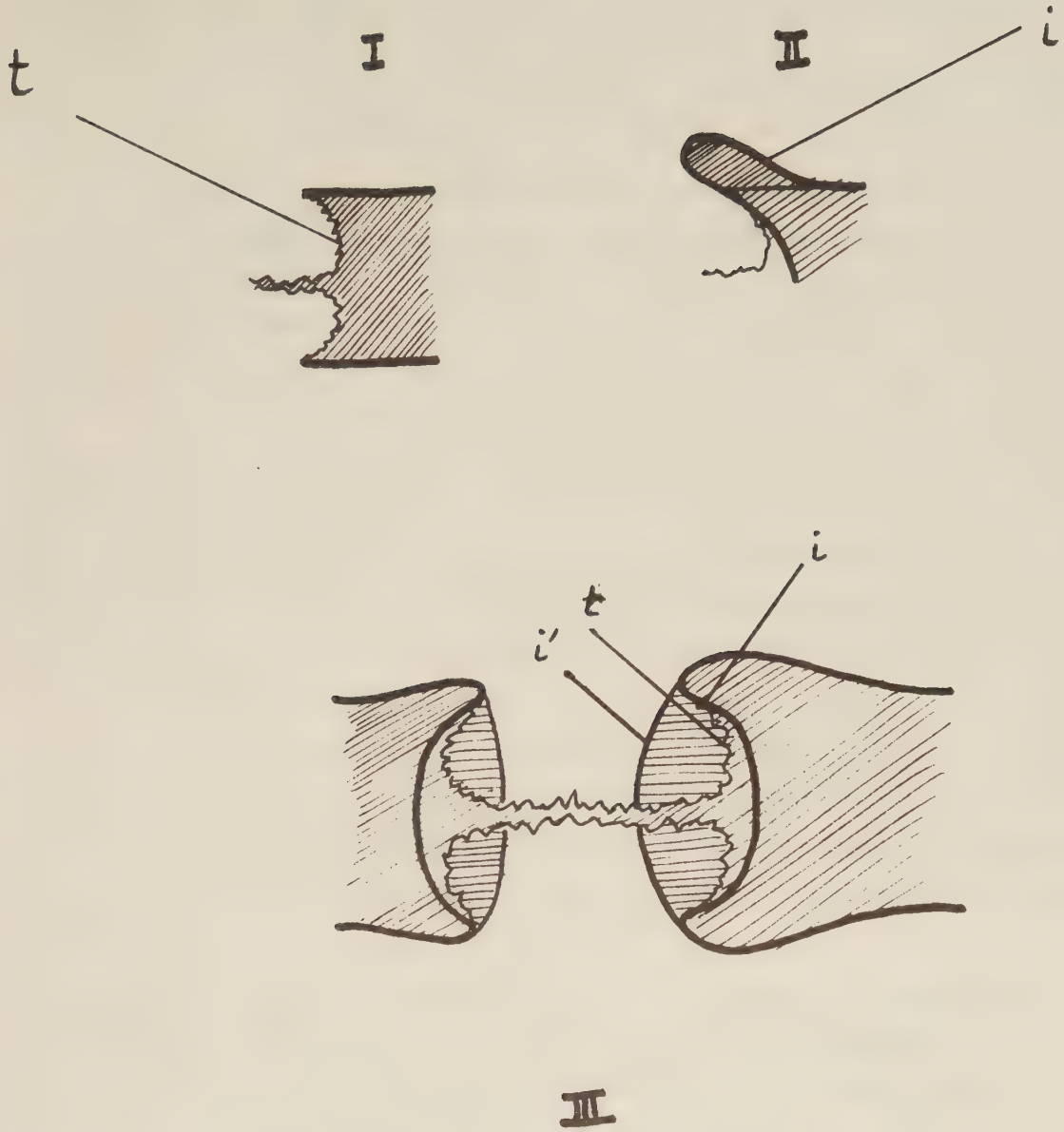

LEGENDE

i : Ligne de collerette d'invagination

t : Ligne de bordure tumorale

i' : Limite de collet d'invagination lorsque le profil strict n'est pas réalisé.

Contrairement à la ligne d'arrêt lésionnelle, la ligne dessinée par la collerette d'invagination se raccorde harmonieusement avec la paroi saine, formant à ce niveau une sorte de bourrelet convexe qui recouvre l'angle aigu de jonction de la ligne de bordure tumorale (schéma III i).

2 - Trop souvent, le profil strict n'est pas réalisé. Lorsque la lésion est vue sous un angle oblique, il y a alors une déformation de l'image car une dernière ligne apparaît, qui ferme l'ovale à moitié décrit par le bouffant d'invagination (schéma III i'). "Elle représente la portion antérieure ou postérieure du collet d'invagination dont la projection sur le plan du cliché est décalée. Elle est alors généralement convexe vers le centre de la tumeur. L'espace circonscrit entre les deux dernières lignes décrites, c'est-à-dire entre les deux lignes de projection décalées, des deux portions antérieures et postérieures de l'invagination, sera le siège d'une opacité peu dense qui représente la faible épaisseur de la baryte contenue dans le collet et qui contraste avec l'opacité dense du reste de l'intestin" (RACHET).

Selon l'importance de la longueur du rétrécissement, le bouffant d'invagination peut en effet, en amont comme en aval, recouvrir et masquer plus ou moins complètement le défilé tumoral qui ne sera mis en évidence que par transparence, après insufflation ou en faisant varier l'incidence du rayon.

3 - De face, l'image réalisée est celle de la cocarde d'invagination. La tache centrale correspond à la coupe optique du rétrécissement. Elle est entourée d'une zone claire, puis d'un cercle opaque correspondant à la baryte située dans la collerette d'invagination.

4 - L'image ainsi décrite peut prendre une multitude d'aspects selon l'incidence, le degré de souplesse de la paroi colique voisine, l'importance de l'empiètement des images de collerette sur la calotte spérique et le degré de remplissage du segment colique ainsi lésé.

Discussion de la valeur diagnostique de ces images de jonction :

Certes, ces différentes images ne sont pas absolument pathognomoniques du cancer colique ; certes, elles peuvent s'observer dans quelques

autres affections, mais il en est peu où elles soient aussi nettement individualisées, d'une façon aussi schématique.

"Quand cette double image se voit avec netteté, elle ne laisse planer aucun doute sur la vraie nature de la lésion" (ROUX et CARCASSONNE).

"On peut donc conclure de cette description des images de jonction tumeur-intestin sain qu'elle doit permettre de reconnaître dans l'immense majorité des cas la nature néoplasique d'une lacune circulaire" (RACHET).

DIAGNOSTIC DIFFERENTIEL

En dehors des circonstances qui exigent la laparotomie d'urgence et conduisent l'opérateur sur la tumeur, l'affirmation du diagnostic appartient presque toujours au lavement baryté. Le diagnostic différentiel du cancer colique est donc essentiellement radiologique.

Le plus souvent, les lésions sont tellement évoluées que le diagnostic de cancer ne souffre aucune hésitation. Les aspects radiographiques typiques de lacune totale ou circulaire déjà envisagés ne prêtent guère au doute.

Toutefois, la nature néoplasique de la "tumeur" dépistée à la radiographie n'est pas toujours aussi évidente. Il convient d'affirmer l'organicité et l'origine intrinsèque de l'image radiologique puis, celle-ci reconnue, de discuter les quelques affections qui peuvent réaliser un tel aspect. Ces deux étapes sont en fait étroitement intriquées.

I/ Les scybales constituent un écueil classique tant il est vrai qu'elles peuvent réaliser une image lacunaire souvent troublante. En raison de la multiplicité des images lacunaires et de leur dispersion sur tous les segments de l'intestin, il est en règle aisé de rattacher de telles images à leur cause. Le risque est alors de méconnaître une lésion organique minime La persistance de matières fécales dans un côlon rend donc aléatoire toute analyse fine des films radiographiques qui doivent être recommencés après une préparation soigneuse du malade.

Lors de l'examen ultérieur, même si la vacuité de l'intestin n'est pas encore totale, les images lacunaires, si elles persistent encore, auront toutefois migré : la mobilité des stercolithes étant un argument diagnostique de valeur.

2/ Le spasme colique : "Le spasme est tout à la fois l'élément qui peut être le signe révélateur du cancer ou qui peut le plus prêter à confusion avec lui" (ROUX).

Il convient donc de na pas conclure abusivement à une lésion organique devant des images liées à un simple trouble fonctionnel.

Inversement, un spasme peut être l'unique témoin d'une lésion maligne au début : si on lui retrouve, à plusieurs examens successifs, les mêmes caractères morphologiques et topographiques, il devra être jugé comme très suspect ; il peut en effet masquer un cancer incipiens et amener à découvrir celui-ci lorsque, fixant l'attention sur un segment colique déterminé, il conduit à multiplier les incidences et la prise des clichés qui permettront finalement de découvrir le cancer.

Le caractère fonctionnel du spasme se juge sur la variabilité des images d'un cliché à l'autre, d'un examen à l'autre. Il est souvent indispensable de recourir aux agents pharmacodynamiques : soit les péristaltogènes (type Prostigmine) dans l'espoir de voir les contractions coliques franchir le segment suspect, ce qui permettra de juger de la souplesse de la paroi colique à ce niveau, soit à l'opposé les antispasmodiques (Viscéralgine) plus maniables, d'effet plus rapide et plus constant.

Les problèmes posés par ces états spasmodiques sont parfois difficiles à trancher. "Des erreurs suivantes : méconnaître un cancer en croyant à une lésion banale ou prendre une lésion banale pour un cancer, la première est infiniment plus grave et plus fréquente" (J. GOSSET).

3/ Les compressions de voisinage peuvent simuler un cancer du côlon droit. Toutefois, les difficultés ne doivent pas être exagérées. L'empreinte est habituellement régulière, échancrant le bord intestinal et se raccordant avec lui selon un angle obtus. Si la compression est due à un organe opacifiable, le diagnostic est aisé. Dans l'éventualité contraire, les problèmes peuvent être plus délicats à trancher. Mais l'erreur est évitable,

- cliniquement : par l'analyse des caractères propres à la tumeur,
- radiologiquement : la tumeur, cerclée au fil de plomb, s'inscrit en dehors de la projection du cadre colique.

4/ Les brides péritonéales peuvent marquer leur empreinte sur le côlon et se traduire par des images de rétrécissement très différentes à la vérité des sténoses cancéreuses par leur caractère très régulier, l'absence de "bouffant" et de "calotte spérique".

5/ L'appendicite peut être un diagnostic très difficile. Le cancer peut en effet se révéler sous le masque d'une banale appendicite. A l'inverse, l'appendicite peut simuler le cancer. La confusion entre les deux affections est loin d'être exceptionnelle, étant bien entendu que l'erreur la plus regrettable consiste à méconnaître le cancer et à croire guéri le malade appendicectomisé. De telles erreurs de diagnostics - trop souvent encore qualifiées d'inévitables ! - seraient sans doute évitées si l'on savait s'entourer, au cours de la plus banale appendicectomie, de précautions élémentaires : à savoir l'exploration minutieuse lors de la laparotomie de la région iléo-caecale par une palpation attentive du caecum et de la dernière anse iléale et par ailleurs l'examen histologique systématique de toute pièce d'appendicectomie. Plus que les formes pseudo-appendiculaires du cancer, ce sont sans doute les appendicites à forme tumorale qui posent les problèmes diagnostiques les plus ardus et ce, d'autant qu'aucun des arguments cliniques n'a de valeur absolue :

- ni la notion d'âge : car il est des cancers chez le sujet jeune et l'appendicite du vieillard est souvent tumorale ;
- ni la perturbation de l'hémogramme dans la formule blanche qui peut s'observer dans les deux ;
- ni la radiologie ; si classiquement l'appendicite entraîne un refoulement du caecum transversal ou vertical que l'on ne peut confondre avec les lacunes marginales du néoplasme, il faut savoir qu'une vieille appendicite entraîne des réactions de péritonite plastique, de cellulite ligneuse, qui déforment le caecum, le figent et l'enraidissent, altèrent son relief muqueux, en un mot simulent en tout point un cancer du caecum.

Le meilleur argument serait d'ordre évolutif : la rétrocession nette et assez rapide de la tumeur sous traitement anti-inflammatoire et la régression des images radiologiques. De toute façon, l'intervention est indispensable : l'hésitation diagnostique peut persister lors du premier temps explorateur de la laparotomie et ce n'est parfois qu'à l'ouverture de la pièce, voire même à l'examen anatomo-pathologique que le problème est résolu définitivement.

Il est indispensable de mettre en oeuvre toutes les ressources de la technique radiologique lorsque le diagnostic est hésitant : c'est ici notamment que le cerclage de la tumeur peut rendre les plus grands services; c'est dans ces cas, répétons-le qu'il est indispensable de chercher à obtenir le reflux baryté dans le grêle de façon à situer avec précision le caecum, une amputation de tout le fond caecal pouvant, à un examen hâtif, simuler un caecum de siège élevé. Signalons enfin la présence de sang dans les selles comme un bon argument en faveur du cancer.

6/ La tuberculose intestinale, dans sa forme hypertrophique, prête facilement à confusion., bien qu'elle soit devenue rare actuellement. Certes, elle survient classiquement chez des sujets plus jeunes, évolue moins vite, altère moins gravement l'état général. Les images radiologiques seraient typiquement assez différentes : aspect spasmodique du caecum et image de Stierlin. A un stade plus tardif, l'image lacunaire prend le pas sur le spasme mais le rétrécissement est plus étendu en hauteur, moins serré ses limites imprécises et beaucoup moins nettes que dans le cancer, l'aspect est plus marécageux et déchiqueté, l'atteinte est plus volontiers iléo-caecale : le grêle est fréquemment intéressé et il existe de façon constante en amont une rétro-dilatation de l'iléon. L'atteinte de l'iléon terminal est un gros argument en faveur de la tuberculose ; son intégrité plaide en faveur du cancer. La dernière anse sera parfois étudiée au mieux après repas baryté.

En réalité, les deux tableaux réalisés par le cancer et la tuberculose peuvent être absolument comparables. La tuberculose peut radiologiquement parfaitement simuler un cancer du côlon droit. Enfin, il ne faut pas oublier l'éventualité exceptionnelle d'une association des deux processus cancer et tuberculose. Toutes les statistiques en rapportent quelques observations.

Le meilleur argument pour distinguer ces deux affections reste encore la notion de fréquence : il semble que la tuberculose colique soit devenue assez exceptionnelle. Dans certains cas, les difficultés sont telles que le diagnostic sera seulement reconnu à l'exploration chirurgicale ou même à l'examen histologique.

7/ L'amoebome peut simuler en tous points un cancer du côlon droit. L'amibiase peut donner lieu à trois sources d'erreurs :

- prendre un cancer pour une amibiase,
- prendre une amibiase pour un cancer,
- et surtout méconnaître l'association des deux affections.

Le cancer peut survenir chez un ancien amibien : l'amibiase risque de donner une fausse sécurité à l'égard du cancer. L'on doit se montrer très circonspect vis-à-vis des dysenteries rebelles au traitement et soumettre régulièrement les amibiens à des contrôles radiologiques.

8/ La maladie de Crohn peut entraîner des images lacunaires au niveau du caecum, mais l'atteinte associée de l'iléon terminal est la règle.

9/ Des colites d'étiologies diverses, souvent mal précisées, peuvent simuler le cancer, notamment les colites segmentaires non spécifiques. En fait, une fine analyse des images radiologiques permet en règle de les différencier. Les zones de raccordement, au moins dans les colites segmentaires, sont plus progressives, régulièrement évasées. Le plissement a disparu sur une plus grande longueur. Le côlon paraît tendu, rigide et rétracté. Les localisations sont en outre souvent multiples. Le recours aux agents pharmaco-dynamiques doit permettre de lever finalement le doute.

IO/ L'ulcère simple du côlon droit, dont HARRISON a rapporté six cas est un diagnostic impossible, même sur la vue des radiographies.

II/ Le diverticule solitaire est exceptionnel et d'un diagnostic également difficile.

I2/ les pseudo-tumeurs inflammatoires du côlon droit, sans étiologie spécifique, peuvent simuler de très près le cancer : la tumeur peut dessiner une image lacunaire marginale ou centrale, un aspect d'amputation caecale ou une image en défilé. Il faut accorder la plus grande importance aux caractères associés à l'image tumorale, qui représentent des critères de différenciation avec le cancer.

La zone de jonction tumoro-colique est importante à considérer : l'interruption n'est pas brusque entre le rétrécissement lésionnel et l'intestin sain ; la transition est progressive, en entonnoir et la

rigidité dégressive. Il n'existe pas de collerette d'invagination. Les amputations caecales font toujours suite à une zone mal imprégnée, d'allure oedémateuse.

Le diagnostic de pseudo-tumeur inflammatoire est en fait rarement posé avant l'intervention. La radiographie ne permet pas un diagnostic différentiel de certitude avec le cancer : elle ne peut, le plus souvent, qu'affirmer la lésion tumorale sans précision étiologique. L'intervention ne permet pas toujours de trancher et c'est parfois seulement sur l'examen histologique de la pièce d'hémicolectomie droite que l'on pensait pratiquer pour un cancer que l'on aura l'heureuse surprise de reconnaître la tumeur inflammatoire.

"En matière de lésion tumorale, le caecum reste la région aveugle de l'intestin". La radiologie permet d'orienter utilement le diagnostic, de le suspecter, et partant d'adapter la thérapeutique de ces tumeurs inflammatoires qui sont essentiellement médico-chirurgicales.

I3/ Les tumeurs bénignes du côlon droit donnent schématiquement des signes radiologiques bien différents, mais chaque fois que ce diagnostic est envisagé, il faut avoir la hantise du cancer. En effet, la dégénérescence maligne de ces tumeurs est trop fréquemment observée.

- La polypose recto-colique diffuse, généralisée ou segmentaire, est facile à reconnaître au cours d'un lavement baryté sur l'aspect tigré, tacheté ou réticulé du côlon lors du remplissage, les images de polype étant visibles au mieux sur les clichés après évacuation et insufflation. Après double contraste, les polypes apparaissent sous forme de taches claires, cernées d'un liseré de baryté, réalisant lorsqu'ils sont nombreux un aspect de mosaïque.

Le risque, devant certaines images évidentes de polypose diffuse, est de méconnaître une lésion beaucoup plus localisée, un cancer surajouté. La découverte d'une affection aussi redoutable doit déclencher une enquête familiale détaillée, car l'on connaît son caractère héréditaire et familial.

- Les tumeurs villeuses sont rares au niveau du côlon droit. Elles se présentent radiologiquement sous un aspect lacunaire, alvéolaire,

voisin de celui de la polypose ; il n'existe ni rigidité de la paroi colique, ni perte de liseré de sécurité. Leur transformation maligne est quasi-inéluctable et n'est souvent révélée que par l'examen histologique.

Exceptionnellement, un endométriome pourra être évoqué, devant une recrudescence cataméniale des troubles, notamment des rectorragies.

- Un lipome, un fibrome, un myome, un neurinome, un hémangiome, donnent une image de lacune centrale régulière et mobile.

Mais devant une image radiologique discutable, le premier diagnostic à envisager est le cancer en raison de sa fréquence ; et en pratique, les tumeurs précédentes,au demeurant assez rares, sont souvent des découvertes d'examen histologique.

I4/ La bauhinite oedémateuse

La bauhinite oedémateuse ne possède son individualité que depuis peu. C'est en effet en I953 que Ch. DEBRAY, RUBENS, DUVAL, PERGOLA, ROJE et AUVILAIN isolèrent ce syndrome nouveau. Cliniquement, ces auteurs lui reconnaissent un signe clinique dominant : la diarrhée.

Radiologiquement, il existe une image lacunaire se présentant, sur les clichés de face sous la forme d'une image en "cocarde" ou en "rosace", sur les clichés de profil, comme un epsilon à ventre supérieur particulièrement développé et saillant dans l'ombre caecale (Ch. DEBRAY).

Sur le plan étiologique, la cause de cet oedème valvulaire est inconnue.

I5/ La ligomatose valvulaire : c'est la plus fréquente des maladies valvulaires. Radiologiquement, elle se traduit par une lacune régulière : cette image est comparable à celle que l'on a pu observer dans les bauchinites.

I6/ Le mucocèle appendiculaire : réalise une lacune marginale du bas-fond caecal, dont les contours sont volontiers réguliers et nets. L'intervention de toute façon s'impose et le diagnostic est opératoire. Les mucocèles peuvent être soit bénignes, c'est plus fréquent, soit malignes. Ils ont en commun une complication redoutable : la rupture dans la grande cavité

péritonéale entraînant une péritonite gélatineuse d'évolution souvent fatale.

I7/ Les cas particuliers des images observées sur le caecum des appendicectomisés méritent d'être signalés ne serait-ce que pour différencier ces aspects de certaines tumeurs caecales à leur début. Il peut s'agir d'une échancrure du bas-fond de forme arrondie ou triangulaire, à bords nets. Il peut s'agir plus rarement d'une lacune, plus souvent d'une encoche ou encore d'image en epsilon, en U ou en 3 renversé.

OBSERVATIONS

OBSERVATION N° I

Monsieur ANT... Charles, 66 ans, est hospitalisé à Cochin le 20 Janvier 1969 dans le Service du Professeur LEGER pour un syndrome sub-occlusif.

Le début des troubles, chez cet homme jusque là en parfaite santé remonte à deux mois et est marqué par l'installation brutale d'un malaise général avec asthénie., nausées, l'obligeant à interrompre son travail. Des vomissements apparaissent rapidement, faisant place une à deux heures après à une diarrhée. Le lendemain et les jours suivants, s'installent une constipation et des douleurs abdominales à point de départ dans la F.I.D. se généralisant vite à tout l'abdomen. Ces douleurs sont vives, à type de crampes, avec sensation de striction. A l'acmé de l'épisode douloureux, le malade vomit. Ces vomissements sont alors suivis d'une sédation rapide de la douleur, cependant que le malade éprouve une sensation de filtration ; puis commence la débâcle diarrhéique, faite de selles très liquides, non souillées de sang.

Depuis ce premier épisode douloureux, le malade est anorexique. Les crises se répètent périodiquement tous les quatre jours, suivant une chronologie bien définie :

- après un intervalle de 4 jours où le malade ne souffre pas, apparition de douleurs le 4ème jour, qui deviennent de plus en plus intense pendant 6 heures.A l'acmé de la douleur, vomissements, suivis 3 heures après du début de la débâcle diarrhéique. Après un nouveau silence de 4 jours, ce cycle reprend, identique, ceci pendant 2 mois. Le malade est alors hospitalisé lors de la dernière crise, peut-être un peu plus violente que les précédentes.

Depuis le début apparent de la maladie, cet homme a maigri de 5 kilos en 2 mois. A son entrée à l'Hôpital, l'examen retrouve un abdomen souple, une F.I.D. gargouillante, mais sans masse perceptible, sans douleur réveillée à la palpation profonde.

Deux jours après survient une nouvelle crise douloureuse accompagnée de vomissements et d'un arrêt bientôt complet du transit. Le syndrome sub-occlusif s'étant complété, le malade est opéré en urgence le 5ème jour de son hospitalisation.

Un lavement baryté est pratiqué le 25.I.69 : il révèle un arrêt de la colonne opaque au niveau de l'angle droit, sans qu'il soit possible de la faire progresser au-delà. L'angle colique droit est cependant bien dégagé et ne présente pas d'anomalie. Il existe une dilatation aérique du caecum et de quelques anses grêles.

Intervention le 26.I.69 en urgence à 23 heures :

- les anses grêles sont dilatées dans leur ensemble. Il existe une virole au niveau du côlon ascendant à mi-distance caecum-angle droit, parfaitement mobile, sans métastase hépatique ni ganglion perceptibles.

- hémicolectomie droite emportant la moitié droite du transverse et les 20 derniers centimètres de l'iléon. Anastomose iléo-transverse termino-terminale.

HISTOLOGIE :

- Macroscopie : tumeur maligne, sténosante, située au-dessus du caecum. Cette prolifération tumorale infiltre la totalité delaparoi et la méso voisin.

- Microscopie : adéno-carcinome colique, bien différencié, type Lieberkuhnien, largement étendu avec métastases ganglionnaires lymphatiques.

EVOLUTION :

Suites opératoires simples, en dehors d'une phlébite du M.I.D., nécessitant la mise sous anticoagulants.

Le malade sort le 27 Février I969 en bon état général.

CONCLUSION :

Cancer de l'ascendant chez un homme de 66 ans, révélé par un syndrome de Koenig. Image d'arrêt infranchissable au lavement baryté. Confirmation opératoire. Hémicolectomie droite. Survie.

OBSERVATION N° 2

Monsieur ARQ... Georges, 68 ans, est admis à l'Hôpital Cochin le 27 Aout 1967 dans le Service du Professeur LAROCHE pour un syndrome occlusif.

Depuis 2 mois environ, apparition chez ce malade, jusque là bien portant de :

- douleurs abdominales, diffuses, à prédominance iliaque droite, d'intensité moyenne, survenant sans rapport avec les repas, non calmées par l'émission de selles.

- ces douleurs s'accompagnent de troubles du transit : ce malade, constipé chronique, signale en effet l'apparition d'épisodes diarrhéiques ; de plus, cet homme a maigri de 10 kgs, est asthénique et anorexique.

Récemment : les douleurs abdominales persistent, identiques. Apparaissent alors des vomissements post-prandiaux abondants ; le transit se perturbe.

A l'examen :

L'abdomen est météorisé, tympanique, mais souple, permettant de percevoir dans la F.I.D. une tuméfaction de consistance variable, tantôt ferme, assez bien limitée, tantôt empâtée et plus diffuse.

Le Lavement baryté pratiqué le 1.9.67 montre une image d'arrêt nette à la partie supérieure du côlon ascendant.

L'hémogramme objective 4 800 G.B. dont 81 de Polynucléaires neutrophiles, une hématocrite à 41%, une V.S. à 55-100.

Le 6.9.67, l'arrêt du transit devient complet,les clichés d'A.S.P. objectivent des niveaux liquides. Le malade est transféré en Chirurgie où l'intervention est décidée en urgence le jour même.

Intervention :

Occlusion colique par K siègent en amont de l'angle droit, ne cédant pas au traitement médical.

- grêle distendu,
- une petite lame d'ascite,
- métastases hépatiques multiples,
- volumineuse tumeur colique en amont de l'angle droit, largement adhérente aux plans postérieurs et avec de nombreuses adhérences dans le mésocôlon.
- on décide de ne faire qu'une simple dérivation : iléo-transversostomie.

Anatomo-pathologie : néant.

EVOLUTION :

Suites opératoires troublées.
Décès au 40ème jour d'une embolie pulmonaire massive.
Vérification.

CONCLUSION :

Cancer de l'ascendant chez un homme de 68 ans, révélé par des douleurs abdominales et découvert lors d'une occlusion intestinale. Image d'arrêt au lavement baryté. Confirmation opératoire simple dérivation : tumeur inextirpable. Décès

OBSERVATION N° 3

Madame BAZ... Marguerite, 68 ans, est hospitalisée dans le Service du Professeur CACHIN le 2 Juin I967 dans un état de cachexie impressionnant, pour un melaena abondant.

L'interrogatoire de la malade est impossible : l'on ignore donc tout de ses antécédents, tant lointains qu'immédiats ; l'on est réduit à se contenter des données de l'examen.

EXAMEN CLINIQUE :

- Pâleur impressionnante,
- Cachexie extrême,
- Purpura pétéchial sur les membres inférieurs,
- Hépatomégalie régulière,

3 hypothèses diagnostiques sont envisagées :

- unu cirrhose éthylique (aveu d'intempérance par le mari)
- un adéno-cancer sur cirrhose,
- un cancer digestif, associé à une hépatomégalie métastatique.

Hémogramme :

2 090 000 G.R.
I5 000 G.B.
50 P.N.

Le troisième jour de son hospitalisation, la malade décède sans que la cause de cette hémorragie digestive ait été retrouvée.

VERIFICATION :

- Côlons : On note sur la face postérieure du caecum un polype. A IO cm en aval de la valvule, présence d'une tumeur de 7 cm de diamètre environ, circonférentielle et sténosante, mais laissant persister une lumière de 5 mm.

- Foie : I I40 g ; couleur légèrement pâle.
A la coupe, parenchyme stéatosique.

- Surrénales : à gauche, métastase centrale, volumineuse (2 x 4 cm) A droite, présence également d'une tumeur beaucoup plus petite, de la taille d'une noisette.
Poids à droite : I6 g
Poids à gauche : 65 g.

CONCLUSION :

I/ Cancer sténosant du côlon ascendant,
2/ Métastases des surrénales bilatérales,
3/ Epanchement hématique pleural gauche.

AU TOTAL :

Cancer de l'ascendant chez une femme de 68 ans, révélé par une hémorragie intestinale abondante. La malade meurt dans un état de cachexie extrême. Aucune exploration radiologique n'a pu être faite. L'étiologie de cette hémorragie est restée imprécise, jusqu'à la vérification.

OBSERVATION N° 4

Madame BIE... Viviane, 64 ans, est hospitalisée dans le Service du Professeur SIGUIER le Ier Mars 1970 pour une altération de l'état général et une vitesse de sédimentation à 109 à la première heure.

Antécédents :

- Malade diabétique,
- Colique néphrétique il y a 10 ans,
- Episodes subictériques.

Histoire de la maladie :

Début apparent il y a 4 mois par une altération de l'état général avec son cortège d'asthénies inhabituelles, d'anorexie globale et d'amaigrissement.

L'interrogatoire ne retrouve aucune douleur ni dérèglement intestinal.

Cette femme consulte son médecin qui demande une V.S., une radiographie pulmonaire, un transit baryté. Tous ces examens sont normaux hormis la V.S. qui est très accélérée à la Ière heure.

Examen clinique :

Masse ferme, para-ombilicale.

Lavement baryté :

Lacune circulaire, se raccordant à ses deux extrémités avec le côlon sain par un bouffant d'invagination. Cette image ne laisse aucun doute quant à la nature de la lésion organique.

La malade est transférée en Chirurgie.

INTERVENTION : le 16.3.70.

Dérivation interne.
Ascite et aspect de carcinose péritonéale avec très nombreuses métastases hépatiques. La tumeur a une allure très inflammatoire et le mésentère comporte une infiltration oedémateuse extrêmement importante et étendue.

Après décollement du côlon droit partiel, on constate que le duodénum est vraisemblablement intéressé dans l'extension et qu'il serait illogique de tenter une hémicolectomie, même à titre de propreté.

Anastomose iléo-transverse latéro-latérale, sans exclusion

Anatomo-pathologie : néant

Evolution : favorable
manque de recul.

CONCLUSION :

Cancer de l'ascendant découvert par une simple altération inexpliquée de l'état général. Image lacunaire au-dessus du caecum. Volumineuse tumeur largement métastasée et adhérente. Dérivation interne. Survie.

OBSERVATION N° 5

Madame BLI... Marthe, 74 ans, est hospitalisée dans le Service du Professeur LAROCHE le 25 Février I967 pour des douleurs abdominales accompagnées de troubles du transit d'apparition récente.

Dans les antécédents : appendicectomie.

Le début apparent de la maladie remonte à une quinzaine de jours seulement par une série de crises évoquant un syndrome de Koenig : crises douloureuses abdominales, sous-ombilicales, à prédominance droite, météorisme, accompagnés de vomissements verdâtres, bilieux, cédant spontanément au bout d'une heure avec "impression d'obstacle vaincu" : borborygmes et débâcle diarrhéique nauséabonde.

Entre les crises, la malade présente une constipation très inhabituelle. Elle accuse depuis quelques temps une anorexie une fatigabilité, un amaigrissement.

A l'examen :

- malade très amaigrie,
- météorisme abdominal.

Le lavement baryté objective une image d'arrêt, probablement sur le transverse, peut-être sur le caeco-ascendant, avec image en "tridont" caractéristique d'une invagination. Il est probable qu'il existe une tumeur à ce niveau ou au niveau de la valvule iléo-caecale.

Au total :

Apparition, chez une femme sans antécédent digestif, de crises douloureuses à type de syndrome de Koenig. Le lavement baryté objective l'absence de remplissage du caecum, siège vraisemblable de la lésion causale.

L'intervention est pratiquée le 28 Mars I967 :

- A l"exploration, il existe une invagination iléo-caeco-colique avec un boudin d'invagination remontant jusqu'au tiers droit du transverse. Le reste de l'exploration est normal.

- Désinvagination facile qui révèle une masse tumorale caecale sur laquelle l'invagination s'est produite.

- Hémicolectomie droite emportant I5 - 20 cm de grêle et allant jusqu'au tiers droit du transverse. Anastomose latéro-latérale, après fermeture des deux moignons.

A l'ouverture de la pièce, on note l'existence d'une tumeur de petit volume développée au voisinage de la valvule, bourgeonnante et circulaire, d'allure maligne.

ANATOMO-PATHOLOGIE :

- Macroscopie : Petite formation tumorale de 2 cm de diamètre environ, située dans le bas-fond caecal, en arrière de la valvule iléo-caecale. Les bords de cette formation sont un peu bourgeonnants ; le centre est ulcéré.

- Microscopie : adénocarcinome caecal, bien différencié, de type Lieberkuhnien, qui apparaît assez localisé.

EVOLUTION :

Suites opératoires troublées. Phlébite du membre inférieur gauche.

Décès le II Avril 1967 dans un tableau d'embolie pulmonaire vérifiée à l'autopsie.

CONCLUSION :

Cancer du caecum chez une femme de 74 ans, révélé par un syndrome de Koenig. Image d'invagination sur le lavement baryté. La malade est opérée avec le diagnostic d'invagination sur tumeur du côlon droit. Confirmation lors de la laparotomie. Diagnostic histologique de malignité. Hémicolectomie droite. Décès.

OBSERVATION N° 6

Madame BRO... Suzanne, 8I ans, est admise à l'Hôpital Cochin le 2 Septembre I969 à la suite d'un malaise sur la voie publique.

ANTECEDENTS :

- Trépanation en I936 pour une tumeur cérébrale (?)
- Depuis l'opération, se porte bien, mais conserve des vertiges et une tendance aux chutes.

HISTOIRE DE LA MALADIE :

Début apparent en Mai I969 par l'apparition d'une diarrhée au long cours qui n'attire pas spécialement l'attention, d'autant qu'en juillet de la même année elle s'estompe pour laisser place à un transit normal.

Elle entre à l'Hôpital, amenée par Police-Secours à la suite d'un malaise.

EXAMEN CLINIQUE :

- Maigreur,
- Pâleur efrappante.
- Abdomen souple dans lequel il est perçu une masse profonde. Son origine gastrique est tout d'abord envisagée. Un transit gastro-duodénal est demandé et réalisé en urgence : il s'avère normal.

Hémogramme :

I 990 000 G.R.
6 200 G.B.
78 P.N.
V.S. : 90 - I3I

AU TOTAL :

Découverte fortuite d'une anémie hypochrome sans saignement extériorisé. Aucun élément d'orientation. Transit gastro-duodénal normal. A signaler, en fouillant les antécédents de la malade, un épisode diarrhéique étalé sur 3 mois, complètement oublié de la malade.

L'examen est repris et complété : les touchers pelviens révèlent une masse antérieure dure, bosselée, indolore, de part et d'autre du corps utérin.

Une rectoscopie est pratiquée : muqueuse normale jusqu'à I5 cm/

Le lavement baryté lève l'énigme, objectivant un rétrécissement qui a tous les caractères de l'organicité au-dessus du caecum.

Intervention :le 26.9.69 : hémicolectomie droite.

Exploration : tumeur du côlon ascendant, mobile. On ne perçoit pas de métastase ni d'envahissement ganglionnaire. Il existe de plus un utérus polylobé, très dur.

On pratique :

I/ une hémicolectomie droite. Anastomose termino-terminale.
2/ une hystérectomie totale,
3/ une gastrectomie antrale.

ANATOMO-PATHOLOGIE :

- Macroscopie : large tumeur colique, bourgeonnante,
- Microscopie : Adénocarcinome colique.

EVOLUTION :

Suites opératoires troublées : troubles psychiques importants, prostration, sénilité, refus d'alimentation, complications pulmonaires à type d'oedème aigu du poumon.

Décès le 25.IO.69 dans un tableau d'oedème aigu du poumon.

CONCLUSION :

Cancer de l'ascendant chez une femme de 8I ans, manifesté par une diarrhée mais qui n'est dépistée que 6 mois après, lors de la découverte fortuite d'une anémie. L'enquête étiologique systématique objective sur le lavement baryté une lacune circulaire. Confirmation opératoire et histologique. Hémicolectomie droite. Décès.

OBSERVATION N° 7

Madame BUL...Blanche, 64 ans, est hospitalisée dans le Service du Professeur SIGUIER le 6 Janvier I970 pour des troubles digestifs : d douleurs abdominales et intolérances alimentaire.

ANTECEDENTS :

- Syndrome dépressif en I96I,
- Constipation chronique,
- Ablation d'un noevus de la lèvre supérieure qui s'est révélé bénin,
- Aout 69 : hématémèse de très petite abondance. Celle-ci n'a pas été suivie de signes digestifs.

HISTOIRE DE LA MALADIE :

Quinze jours avant son admission à l'hôpital, syndrome grippal. Une semaine plus tard, apparition d'une constipation opiniâtre, cédant à une prise quotidienne de laxatifs et de douleurs abdominales décrites par la malade comme étant des spasmes intestinaux, survenant toutes les 5 minutes, calmés par des antispasmodiques, type Spasfon ou Viscéralgine. La malade est de plus obsédée par la possibilité d'un cancer du côlon ou par une éventuelle urgence abdominale chirurgicale.

Examen clinique :

- Bon état général,
- Malade crispée, anxieuse, difficile à examiner,
- Fébricule à 38°,
- Abdomen souple ; pas de masse perceptible,
- Touchers pelviens normaux.

Au total : Cette malade très anxieuse ne paraît pas présenter de symptômatologie bien organique. Mais un bilan radiologique digestif complet sera pratiqué en raison de l'actuelle symptômatologie digestive et des antécédents d'hématémèse, avant de confier la malade à un neuro-psychîatre.

Lavement baryté :

Rétrécissement très serré au niveau du tiers droit du transverse avec filtration du baryum à travers cette zone, dessinant l'image en flamme de bougie. Le défilé se raccorde avec la paroi saine en amont, en dessinant un bouffant d'invagination très net. L'organicité et la nature de la lésion ne font aucun doute.

INTERVENTION le 20.I.70 : hémicolectomie droite.

La tumeur est très localisée, avec distension modérée du côlon d'amont et du grêle terminal. Absence de métastases hépatique.

Quelques adénopathies palpées à la naissance de l'artère iléo-caeco-appendiculaire. Hémicolectomie droite. Anastomose latéro-latérale.

ANATOMO-PATHOLOGIE :

- Macroscopie : Le côlon transverse est occupé par une petite formation tumorale, ulcérée et sténosante.

- Microscopie : Epithélioma cylindrique. Les ganglions prélevés sont tous indemnes de métastases.

EVOLUTION :

Péritonite.

Le 28.I.70 : réintervention. Péritonite par tachage de suture. I litre de liquide purulent à l'ouverture du péritoine. Suture de l'orifice. Patch avec la 2ème anse jéjunale.

Suites opératoires favorables (2 mois après cette 2ème intervention).

CONCLUSION :

Cancer du transverse droit chez une femme de 65 ans, anxieuse neurotonique et cancéro-phobe, révélé par des douleurs abdominales. Avant de confier la malade à un psychîatre, un bilan radiologique digestif est pratiqué. Lacune circulaire au lavement baryté avec défilé. Confirmation opératoire et histologique. Hémicolectomie droite. Péritonite par désunion. Survie.

OBSERVATION N° 8

Monsieur CAB... Casimir, 68 ans, est admis le I4 Aout I968 dans le Service du Professeur LEGER pour des douleurs abdominales.

Aucun antécédent pathologique notable en dehors d'une tuberculose pulmonaire du sommet droit.

HISTOIRE DE LA MALADIE :

Depuis un mois, cet homme signale l'installation d'un dérèglement intestinal alros qu'il avait jusque là des selles régulières. Il aurait même eu des selles noires, sanglantes. En outre, depuis quelques jours, le malade se plaint de douleurs abdominales qui sont allées croissantes. Il a perdu 3 kgs en 4 mois.

A l'examen :

- Aucun signe d'appel,
- Pas de masse palpable.

Hémogramme :

4 480 000 G.R.
4 800 G.B. dont 60% de P.N.

Le lavement baryté objective un rétrécissement du transverse en aval de l'angle droit, caractéristique d'une lésion proliférante, sans aucune dilatation du segment d'amont.

L'INTERVENTION est pratiquée le 26.8.69 : hémicolectomie droite.

- Petite tumeur, de la taille d'une noix, située à gauche de l'angle droit, parfaitement mobile et sur laquelle adhère une frange épiploïque. Le reste du côlon est normal. Les trois dernières anses grêles sont agglutinées par leurs mésos qui présentent des taches blanchâtres dont la nature prête à discussion. Le grêle d'amont est normal. L'exérèse est pratiquée en amont de cet agglomérat iléal : section colique à I5 cm de la tumeur ; résection du grêle à 70 cm de la valvule. Anastomose termino-terminale.

ANATOMO-PATHOLOGIE :

- Macroscopie : Prolifération tumorale maligne sténosant sur toute sa circonférence la lumière colique. Importante sclérose rétractile du mésentère, en regard de la dernière anse iléale.

- Microscopie : Adénocarcinome lieberkuhnien plus ou moins bien différencié, sténosant et infiltrant. Métastases mésentériques rétractiles. Absence de métastases ganglionnaires sur les prélèvements effectués.

EVOLUTION :

Péritonite par désunion de l'anastomose au 8ème jour, réintervention : recoupe et nouvelle anastomose iléo-colique.

CONCLUSION :

Cancer du transverse chez un homme de 68 ans, révélé par des troubles du transit et découvert à l'occasion de douleurs abdominales. Lacune totale au lavement baryté. Diagnostic de cancer pressenti sur les données de l'examen radiologique. Confirmation opératoire et histologique. Hémicolectomie droite. Péritonite par désunion anastomotique. Pas de nouvelles.

OBSERVATION N° 9

Madame CHA... Albertine, 80 ans, est hospitalisée en Juin I968 dans la clinique rhumatologique de l'Hôpital Cochin pour des dorsalgies et des lombalgies bilatérales.

Ces douleurs évoluent depuis octobre I967.

en I950 - il y a I8 ans - la malade a été opérée à St Antoine : colectomie segmentaire pour une mitose colique gauche. Depuis cette date, elle ne se plaint d'aucun trouble du transit, elle est en bon état général.

A l'examen :

Perception d'une masse abdominale occupant l'hypocondre et le flanc droit, atteignant la fosse iliaque droite, dépassant la ligne médiane Cette masse qui est identifiée à une hépatomégalie mesure I8 cm de hauteur ; elle est de consistance ferme et de surface irrégulière et bosselée au niveau de sa face antérieure.

Chez cette femme de 80 ans, opérée il y a I8 ans d'un cancer colique gauche, la découverte d'un gros foie oriente inévitablement vers la nature métastatique. Une laparoscopie est pratiquée : elle révèle la présence de granulations blanchâtres sur la face antérieure du lobe gauche qui n'a pas du tout un aspect métastatique.

Le lavement baryté, à titre systématique, et en raison des antécédents de la malade, révèle une amputation du bas-fond caecal et une image en pince de homard caractéristique.

Hémogramme :

3 020 000 G.R.
6 400 G.B.
68 P.N.
3 éosinophiles.

Compte-rendu opératoire :

L'intervention, pratiquée dans le Service du Professeur LEGER découvre une tumeur caecale, de la taille d'une orange, parfaitement mobile ; quelques ganglions dans le méso. Pas de métastase hépatique ni péritonéale. Le côlon gauche est normal ; il existe de nombreuses adhérences pariéto-viscérales dans le flanc gauche.

Hémicolectomie avec section du grêle à I5 cm de la valvule et section colique à gauche de la ligne médiane. Anastomose termino-terminale.

Compte-rendu histologique :

- Macroscopie : volumineuse tumeur du bas-fond caecal, étendue à la valvule de Bauhin, ulcérée et végétante.

- Microscopie : Adénocarcinome caecal, avec métastases ganglionnaires lymphatiques. Six ganglions ont été prélevés dans le méso : l'un deux est occupé par une volumineuse métastase largement nécrobiosée.

L'appendice ne montre pas d'extension tumorale ; par contre, cet appendice est occupé par plusieurs éléments parasitaires.

EVOLUTION :

Suites opératoires simples.
Quitte le service de chirurgie en bon état général.

CONCLUSION :

Cancer du côlon droit survenant I8 mois après une première localisation néoplasique, révélé par des rachialgies et une masse abdominale prise tout d'abord pour une hépatomégalie secondaire. Image caractéristique d'amputation du bas-fond caecal. Hémicolectomie droite. Survie.

OBSERVATION N° IO

Madame CHAU... Jeanne, 68 ans, est hospitalisée à Cochin dans le Service du Professeur COSTE en Juillet I967 pour une anémie intense.

Cette femme est porteuse depuis I5 ans d'une polyarthrite rhumatoïde. Dans ses antécédents, hormis ce rhumatisme dégénératif, cette femme n'a eu à se plaindre d'aucun trouble digestif.

Le début de la maladie remonte à un an et demi. En effet depuis Juin I966, cette malade se plaint d'une fatigabilité anormale, d'une inappétence et d'une diarrhée. En 2 mois, elle a perdu 6 kgs. La malade suivait alors un traitement apaigrissant à des anorexigènes. Elle lui attribue tout naturellement ces troubles.

Par la suite apparaissent des nausées, l'anorexie dépasse le but escompté, la malade continue à maigrir. Elle arrête alors le linyl en Juillet I966 ; mais malgré cela, les troubles persistent, des douleurs abdominales apparaissent, la diarrhée se renforce. Pendant un an, de Juillet 66 à Juillet 67, la malade suit de "petites médications symptomatiques" qui demeurent inopérantes. La symptomatologie persiste, s'aggrave et se complète : l'altération de l'état général est de plus en plus marquée. Un hémogramme alors pratiqué objective une anémie à 2 400 000 G.R. C'est alors qu'elle est dirigée sur le Service du Professeur COSTE où elle est transfusée.

L'examen de cette malade, en dehors d'une pâleur des téguments, ne retrouve aucun signe d'appel. L'abdomen est souple, sans masse perceptible. L'enquête étiologique de cette anémie est alors déclenchée de façon systématique :

- la recherche de sang dans les selles est positive,
- le lavement baryté pratiqué montre une image de lacune circulaire avec défilé marécageux et irrégulier sur la partie moyenne du côlon ascendant, et bouffant de golf caractéristique.

l'hémogramme objective : 3 930 000 G.R.
6 600 G.B.
72 P.N.

La malade est alors transférée dans le service de chirurgie du Professeur LEGER.

INTERVENTION le 2 Octobre I967 :

Compte-rendu opératoire : Très volumineuse tumeur du côlon ascendant, accompagnée d'une masse ganglionnaire satellite qui atteint la ligne médiane et s'arrête à quelques millimètres de la mésentérique supérieure. L'ensemble de la masse tumorale serait extirpable bien

qu'afhérant à la paroi abdominale, mais l'existence d'adénopathies pré-aortiques rend illusoire, sur le plan carcinologique, toute exérèse. Pas de métastase hépatique. Iléo-transversostomie.

Pas d'histologie: puisqu'inextirpable.

EVOLUTION :

Suites opératoires simples.
Quittel'Hôpital le I7.I0.67 pour aller en convalescence dans une maison de repos.

CONCLUSION :

Cancer du côlon ascendant, découvert un an et demi après le début apparent des troubles et dépisté lors d'une anémie intense par l'exploration radiologique systématique du côlon. Tumeur inextirpée car exérèse illusoire sur le plan carcinologique. Survie.

OBSERVATION N° II

Madame CHE... Blanche, 80 ans, est hospitalisée dans le Service du Professeur LAROCHE le 22 Mars 1968 pour une infection pulmonaire aiguë.

Rien de particulier dans les antécédents, en dehors d'une constipation ancienne. A l'examen systématique, découverte d'une pâleur impressionnante et d'un amaigrissement.

L'interrogatoire retrouve alors la notion d'une altération de l'état général, datant de quelques mois avec une anorexie globale, une asthénie marquée, de douleurs abdominales prédominant dans le flanc droit, paroxystiques, et d'une constipation. Ces épisodes sub-occlusifs n'ont pas inquiété la malade car ils cédaient au bout de quelques jours à l'aide de laxatifs.

Abdomen : Douleur provoquée dans le falnc droit et perception d'une masse dure, fixe, à limites nettes en dehors, beaucoup plus imprécises en dedans.

Hémogramme :

2 520 000 G.R.
11 800 G.B.
88 P.N.

Lavement baryté : objective une lacune circulaire du côlon ascendant, caractéristique d'une lésion tumorale.

L'indication opératoire est alors portée malgré l'âge, la discrète ischémie coronarienne. Les épreuves fonctionnelles respiratoires n'objectivent pas de grosses perturbations.

INTERVENTION le 4 Avril 1968 :

Volumineuse tumeur intéressant tout le côlon ascendant, laissant libre le bas-fond caecal. Pas de métastase évidente hépatique. L'âge de la malade, son état cardio-respiratoire contre-indiquent en fait l'exérèse. Iléo-transversostomie termino-latérale.

Anatomo-pathologie : Pas d'histologie (en l'absence d'exérèse).

Suites opératoires troublées : Dès le lendemain de l'intervention, encombrement bronchique très important ; troubles de la conscience, tachypnée, hyperthermie. Décès le 19 Avril, soit 2 semaines après l'intervention qui n'a consisté qu'en une simple dérivation interne.

CONCLUSION : Cancer de l'ascendant chez une femme de 83 ans, révélé par une altération de l'E.G. et découvert fortuitement au cours d'un séjour hospitalier pour une banale infection pulmonaire. Constatation d'une anémie impressionnante et découverte, dans le cadre d'une enquête systématique, d'une image lacunaire du côlon droit, très évocatrice de malignité. Confirmation opératoire. Exérèse contre-indiquée par l'état de la malade. Décès.

OBSERVATION N° I2

Madame DAU... Rosalie, 86 ans, est transférée de l'Asile de La Rochefoucauld dans le Service du Professeur LEGER le Ier Octobre 68 pour :

- douleur et tumeur de la F.I.D.,
- amaigrissement de 30 kgs en 6 mois,
- image très suspecte du bas-fond caecal.

HISTOIRE DE LA MALADIE :

Malade difficilement interrogeable. On retrouve la notion de douleur dans la F.I.D., d'un amaigrissement important, d'une alternance diarrhée-constipation.

EXAMEN CLINIQUE :

Tuméfaction de la F.I.D.

Hémogramme :

3 080 000 G.R.
8 000 G.B.

Lavement baryté : le I9.9.68 : lacune du caecum, aspect marécageux. A noter une tentative de lavement baryté à Cochin, le 4.IO.68, infructueuse en raison de l'incontinence sphinctérienne incontrôlable malgré la canule de Pouliquen.

EVOLUTION ET DISCUSSION DIAGNOSTIQUE :

Cinq jours après son admission en chirurgie, constitution d'un syndrome occlusif devant lequel on est amené à discuter :

I/ une lésion tumorale colique : mais la preuve de l'origine néoplasique n'est pas faite ;
2/ une appendicite pseudo-tumorale ;
3/ une cholécystite ;
4/ un iléus biliaire.

INTERVENTION le 5.IO.68

Exploration :

I/ découverte d'une tumeur cu caecum, du volume d'un poing, adhérente en déhors au péritoine pariétal. Plusieurs ganglions dans le méso.

2/ le grêle est distendu, dans son ensemble. La dernière anse iléale, sur environ 30 cm, présente une nécrose avec couleur verte de la paroi intestinale, sans perforation.

3/ lors du décollement de l'angle colique droit, on est amené à séparer la vésicule de la face antérieure du pylore : on découvre à ce niveau une perforation ulcéreuse qui était bouchée par l'accolement de la vésicule.

4/ foie extérieurement normal.

Hémicolectomie droite. Anastomose iléo-transverse latéro-latérale.

ANATOMO-PATHOLOGIE :

-Macroscopie : tumeur manifestement maligne, ulcérée et sténosante, développée au niveau du caecum avec envahissement ganglionnaire juxta-tumoral

-Microscopie : Adénocarcinome caecal, dans l'ensemble bien différencié, très largement étendu avec métastasesganglionnaires lymphatiques massives.

EVOLUTION :

Décès trois jours après l'intervention.
Défaillance cardio-respiratoire.

CONCLUSION :

Cancer du caecum chez une femme de 86 ans, révélé par des douleurs abdominales et découvert à la suite d'un amaigrissement important et d'une alternance diarrhée - constipation. Lacune au lavement baryté, mais la discussion radiologique est ouverte : appendicite ou cancer colique ? Diagnostic opératoire. Confirmation histologique. Hémi-colectomie droite. Décès.

OBSERVATION N° I3

Monsieur DEL... Georges, 67 ans, est adressé le 5 Mai I969 à l'Hôpital Cochin avec le diagnostic d'appendicite.

HISTOIRE DE LA MALADIE :

Depuis IO jours, douleurs diffuses à tout l'abdomen, survenant par crises ; puis les douleurs deviennent de plus en plus vives. Le malade présente des nausées : il connaît un vomissement 5 jours avant son admission qui l'a soulagé. Le transit n'est pas perturbé.

Examen clinique :

Douleur diffuse à tout l'abdomen,
Défense nette au niveau de la F.I.D.;
Le toucher rectal est normal, indolore,
Les fosses lombaires sont souples.

Abdomen sans préparation :

Les clichés objectivent la coexistence de niveaux liquides et d'un pneumopéritoine.

Hémogramme :

4 970 000 G.R.
IO 200 G.B.
83 P.N.

L'INTERVENTION est pratiquée en urgence le 6 Mai I969 :

Exploration : dès l'ouverture du péritoine, découverte de pus et de matières dans l'abdomen. Vésicule, estomac, duodénum normaux. Il existe :

I/ une perforation lenticulaire, de la taille d'une tête d'épingle, sur la face antérieure du caecum ; la paroi caecale paraît très amincie.

2/ une lésion sténosante manifestement maligne sur le premier tiers du transverse près de l'angle droit. Nombreux ganglions dans le méso. Pas de métastase hépatique.

Malgré l'état général, la seule solution efficace paraît être une colectomie droite. Section du grêle à 50 cm de la valvule ; section du côlon à l'union tiers moyen-tiers gauche du transverse. Anastomose termino-terminale iléo-colique.

ANATOMO-PATHOLOGIE :

- Macroscopie : Grosse tumeur bourgeonnante qui, à la coupe semble largement étendue.

- Microscopie : le côlon est de toute évidence occupé par une prolifération tumorale maligne, végétante en surface, ulcérée, infiltrant la totalité de la paroi et le méso voisin.

CONCLUSION :

adénocarcinome colique, largement étendu, bien différencié
ganglions inflammatoires.
Aucune métastase retrouvée.

EVOLUTION :

Suites opératoires difficiles ;
- douleurs abdominales diffuses,
- fistules intestinale,
- état général considérablement altéré malgré une réanimation intense, et troubles de la conscience,
- état sub-comateux,
- Décès le 2I Mai I969.

CONCLUSION :

Cancer du caecum, chez un homme de 67 ans, révélé par des douleurs pseudo-appendiculaires. Le diagnostic d'appendicite est redressé sur les données radiologiques qui associent niveaux liquides et pneumo-péritoine. Découverte opératoire d'une tumeur caecale perforée. Confirmation histologique de malignité. Hémicolectomie droite. Décès.

OBSERVATION N° I4

Madame DIE... Gabrielle, 67 ans, est hospitalisée dans le Service du Professeur LEGER le 4 Juin I968 à la suite de la constatation d'une masse du flanc droit.

Rien de particulier dans les antécédents, en dehors d'une crise de colique néphrétique, il y a 20 ans.

HISTOIRE DE LA MALADIE :

Le début apparent remonte à 2 mois et est marqué par des douleurs abdominales. Ces douleurs prennent naissance dans l'hypocondre droit ; elles irradient vers l'épigastre puis gagnent l'hypocondre et le flanc gauche, à type de crampes. D'abord intermittentes, évoluant par crises au cours de la journée, puis continues.Ces douleurs sont exagérées par la prise d'aliments et de boissons. Les selles sont de fréquence normale, mais de type diarrhéique. Parallèlement, son état général s'altère : anorexie, amaigrissement important de I5 kgs en 3 mois.

Examen local :

Palpation dans le flanc droit d'une tuméfaction arrondie, dure bien limitée en dehors,de la taille d'une orange, sensible, mobile par rapport aux plans superficiels.

Hémogramme :

4 080 000 G.R.
8 200 G.B.
I6% d'éosinophiles.

L'éosinophilie est vérifiée une seconde fois et retrouvée dans le pourcentage de 2I%.

Lavement baryté : objective une image lacunaire de type circulaire au niveau du caeco-ascendant.

INTERVENTION le I8.6.68 : hémicolectomie droite.

L'exploration met en évidence une volumineuse tumeur du côlon droit adhérente aux plans pariétaux latéraux. Il existe des adénopathies dans le mésocôlon transverse, mais peut-être d'origine inflammatoire. Par contre, la palpation du foie le montre en apparence indemne de métastases.

Hémicolectomie droite : anastomose iléo-transverse termino-terminale.

ANATOMO-PATHOLOGIE :

- Macroscopie : volumineux cancer végétant et ulcéré, développé au niveau du caecum.

Microscopie : adénocarcinome colique, vien différencié, de type Lieberkuhnien. Les ganglions lymphatiques prelevés sont indemnes de métastase.

EVOLUTION

Suites opératoires simples.
Sortie le 5 Juillet I968.

CONCLUSION :

Cancer du caecum chez une femme de 67 ans, révélé par des douleurs abdominales et découvert lors de la constatation d'une masse abdominale. Image lacunaire du caeco-ascendant. Confirmation opératoire et histologique. Hémicolectomie droite. Survie.

OBSERVATION N° I5

Monsieur DUF... Joseph, 68 ans, est hospitalisé le I2 Janvier I967 dans le Service du Professeur LEGER pour des douleurs abdominales et une image d'arrêt du lavement baryté au niveau de l'angle droit.

Aucun antécédent pathologique notable.

HISTOIRE DE LA MALADIE :

Le début apparent se situe à 3 mois et est marqué par des douleurs de survenue brutale, localisées à la région sous-hépatique, mais irradiant vers la gauche en traçant le cadre colique, accompagnées d'une sensation de ballonnement désagréable. Ces crises se terminent, identiques, tous les 8-I0 jours.

Examen de l'abdomen :

Difficile à cause de l'obésité du malade.
pas de masse perceptible.
Toucher rectal : normal.

Le lavement baryté, pratiqué en ville objective un arrêt de la progression de la colonne opaque au niveau de l'angle droit qui présente un aspect d'invagination. Non seulement l'image d'arrêt sur la partie angulaire de l'ascendant est arrondie, mais il existe en outre une empreinte franche sur le segment du transverse qui fait suite à l'angle droit.

Conclusion : Une tuméfaction obstrue l'angle droit : elle doit être volumineuse.

Hémogramme :
I0 000 G.R.
64 P.N.

INTERVENTION le 9 Février I967 : hémicolectomie droite.

Volumineuse tumeur de l'angle droit, de la taille d'un pamplemousse. Pas de métastase hépatique, mais foie d'aspect cirrhotique. Pas d'adénopathie satellite.

La tumeur colle quelque peu à l'uretère droit dont on peut cependant la libérer sans difficultés. Libération d'adhérences entre le côlon et le duodénum. Résection du grand épiploon et du ligament gastro-colique. Résection colique au tiers gauche du transverse ; résection iléale à 30 cm de la valvule. Anastomose iléo-colique latéro-latérale après fermeture des deux extrémités par un surjet.

ANATOMO-PATHOLOGIE :

Adénocancer bien différencié,type Lieberkuhnien, largement étendu.

Ganglions prélevés inflammatoires.

EVOLUTION :

Suites opératoires simples, hormis la persistance d'une petite fistule qui retardera la sortie du malade qui se fait le 30 Mars 1967.

CONCLUSION :

Cancer de l'angle droit chez un homme de 68 ans, révélé par des douleurs abdominales vivez évoluant par crises. Arrêt de la progression du lavement baryté, avec image d'invagination.

Diagnostic fortement soupçonné radiologiquement. Hémicolectomie droite. Survie.

OBSERVATION N° I6

Madame FA8... Julie, 80 ans, est adressée à l'Hôpital Cochin le 3 Juillet I969 par son médecin pour altération de l'état général, douleurs abdominales et masse du flanc droit prise d'abord pour un gros rein.

HISTOIRE DE LA MALADIE :

Depuis 3 semaines : apparition d'une douleur abdominale, de topographie imprécise, parfois de siège épigastrique, tantôt dans le flanc droit et la F.I.D. , à type de brûlure, se généralisant à tout l'abdomen.

Parallèlement, baisse rapide et notable de l'état général : anorexie globale, amaigrissement : 3 kgs en I5 jours, asthénie. Constipation d'apparition récente.

Examens pratiqués en ville :

Transit gastro-duodénal normal en dehors d'une hernie hiatale.

Lavement baryté (I6.6.69) normal en dehors d'une sigmoïdite diverticulaire.

Examens à son entrée dans le service de Chirurgie :

- Abdomen météorisé, sensible,
- Masse dans le flanc droit, prise d'abord pour un gros rein.

Hémogramme :

3 900 000 G.R.
4 600 G.B.
60 P.N.

Abdomen sans préparation :

- quelques niveaux liquides,
- reste de baryum du lavement baryté récent.

EVOLUTION :

Tendance à l'obstruction clinique et radiologique. La non sédation du syndrome occlusif fait poser l'indication opératoire, sans que l'attention ne soit attirée sur le côlon droit.

INTERVENTION le I5 Juillet I969 :

- Exploratrice : I,5 litre d'ascite à reflets verdâtres, non sanglante. Volumineuse tumeur du côlon droit adhérant à la paroi. Carcinose péritonéale diffuse. Le grêle n'est pas dilaté. Dans ces conditions, on se borne à pratiquer une biopsie d'un fragment épiploïque.

ANATOMO-PATHOLOGIE :

Extension péritonéale d'un adéno-carcinome dont la structure histologique est compatible avec une origine colique.

EVOLUTION :

Décès le 23 Juillet par défaillance cardio-respiratoire.

CONCLUSION :

Cancer du côlon droit (ascendant) chez une femme de 80 ans, à l'état général altéré, découvert lors de la laparotomie exploratrice pour un syndrome occlusif. Diagnostic non fait à l'étape clinique et radiologique. Tumeur inextirpable. carcinose péritonéale. Décès.

Remarques :

I5 jours avant l'intervention, un lavement baryté a été pratiqué en ville avec le compte-rendu suivant :

"Aucun arrêt de la progression qui se fait par reflux jusque dans les dernières anses grêles. Sur le plan morphologique, le segment pelvien du descendant présente de très nombreux diverticules, reste toujours de calibre assez étroit et imprécis au niveau de ses bords.

Cet aspect, évocateur de sigmoïde diverticulaire, demande à être contrôlé fréquemment dans des délais rapprochés pour éliminer une polymitose colique."

Au Total :

Diagnostic manqué sur le lavement baryté. Polarisation de l'attention sur la lésion sigmoïdienne diverticulaire : méconnaissance de la lésion tumorale du côlon droit.

OBSERVATION N° 17

Madame FAG... Marie-Louise, 68 ans, est hospitalisée en Décembre 1968 dans le Service du Professeur SIGUIER à la suite de la découverte fortuite d'une anémie au cours d'une visite de contrôle à Villejuif où elle est suivie depuis 1954 pour thyroïdectomie.

Dans les antécédents, outre cette thyroïdectomie pour goître, la malade a subi une hystérectomie en 1950.

Examen clinique :

Etat général relativement satisfaisant. A noter toutefois une pâleur.

Examens complémentaires : déclenchés dans le cadre de l'enquête étiologique :

transit gastro-duodénal normal,
Recherche de hernie hiatale : existence d'une hernie par glissement.
Urographie intra-veineuse : normale,
Radiographie pulmonaire normale,
Lavement baryté : image de rétrécissement sur le transverse droit avec image de bouffant d'invagination, très suggestive de lésion néoplasique.

Hémogramme :

3 680 000 G.R.
9 400 G.B.
55% P.N.
6% éosinophiles.

INTERVENTION le 15.1.69 : hémicolectomie droite.

Volumineuse tumeur de la partie droite du transverse, parfaitement mobile, sans métastase, ni hépatique, ni péritonéale.
Hémicolectomie droite élargie à gauche, anastomose latéro-latérale.

ANATOMO-PATHOLOGIE :

- Macroscopie : Large tumeur ulcérée et circulaire, développée au niveau du côlon transverse. Présence d'une toute petite formation polypeuse à la partie supérieure du caecum. Deux ganglions sont prélevés au voisinage de la tumeur.

- Microscopie: Adénocarcinome colique, de type colloïde muqueux, largement étendu, avec métastase ganglionnaires lymphatiques.

EVOLUTION :

Suites opératoires simples en dehors d'une petite infection pulmonaire et urinaire rapidement régressive sous antibiothérapie.

Sortie le I4 Mars I969 en bon état général.

CONCLUSION :

Cancer du transverse droit chez une femme de 68 ans, totalement asymptômatique et découvert lors de l'enquête étiologique d'une anémie mise en évidence fortuitement. Sténose organique du transverse, ne faisant aucun doute quant à la nature du processus responsable. Hémicolectomie. Survie.

OBSERVATION N° I8

Monsieur FLE... Camille, 80 ans, est hospitalisé dans le Service du Professeur LEGER le 8 Décembre I968 pour un syndrome occlusif.

Aucun antécédent pathologique notable chez cet octogénaire.

HISTOIRE DE LA MALADIE :

Depuis le 3 Décembre I968 s'installe progressivement un syndrome occlusif avec :

- vomissements répétés,
- douleurs abdominales vives, prédominant dans l'hypocondre droit,
- perturbation du transit intestinal, aboutissant à un arrêt total des matières et des gaz.

A l'examen :

Météorisme important,

L'interrogatoire de la famille retrouve alors la notion d'un déclin récent de l'état général : depuis quelques mois, cet homme était quelque peu anorexique, asthénique et maigrissait régulièrement.

Hémogramme :

4 420 000 G.R.
I2 400 G.B.
8I P.N.

Abdomen sans préparation :

Niveaux liquides sur le côlon.

Lavement baryté :

Arrêt du baryum au niveau du côlon droit. Sur les derniers clichés le produit de contraste filtre un peu à travers la région sténosée. Le bas-fond est mal individualisé.

L'aspect de certains clichés évoque la possibilité d'une invagination au niveau de la région iléo-caecale. Grêle distendu.

INTERVENTION le IO.I2.68 :

Ascite claire dès l'ouverture du péritoine.

Découverte d'un très volumineux cancer de l'angle droit, étendu au foie, à la vésicule et à la paroi postérieure.

Prélèvement pour l'anatomo-pathologie.

Vidange de l'intestin très dilaté.

Anastomose iléo-transverse latéro-latérale.

ANATOMO-PATHOLOGIE :

Pas d'histologie.

EVOLUTION :

Suite opératoires troublées.
Décès le 30.I2.68 dans un état de cachexie progressive et irréversible.

CONCLUSION :

Cancer de l'angle droit largement étendu, totalement asymptomatique jusqu'à sa découverte lors d'un tableau brutal d'occlusion intestinale aiguë.Lacune totale avec aspect en flamme de bougie au lavement baryté. Aspect de tumeur maligne lors de la laparotomie. Tumeur inextirpable. Décès post-opératoire.

OBSERVATION N° I9

Madame GAR... Raymonde, 58 ans, est suivie par la Consultation de Médecine de l'Hôpital Cochin.

HISTOIRE DE LA MALADIE :

En avril I968, à l'occasion d'un accident vasculaire cérébral (hémiplégie), découverte d'une anémie chronique, assez intense pour nécessiter des transfusions itératives jusqu'à concurrence de I3 flacons.

La recherche d'une étiologie à cette anémie conduit à la découverte, à la palpation, d'une tuméfaction du flanc droit.

Un lavement baryté pratiqué le I5.II.68 à Cochin avec cerclage de la masse abdominale montre une lacune circulaire au niveau de l'ascendant avec bouffant d'invagination en amont. Le diagnostic de mitose colique droite est alors immédiatement évoqué.

Antécédents :

- Lointains ; hystérectomie totale pour fibrome en I955,
  syphilis traitée avec succès en I928.

- Récents : depuis 2 ans, la malade a remarqué la présence de sang dans les selles. Ces hémorragies se produisent surtout lorsque la malade, plus ou moins constipée chronique, veut forcer. Les troubles proprement coliques se résument à ces rectorragies : néanmoins, elles n'inquiètent pas la malade qui ne consulte pas à cette époque.

Examen clinique :

- Malade très pâle,
- Masse de la taille d'une orange dans le flanc droit,

Hémogramme :
2 230 000 G.R.
4 000 G.B.
6% éosinophiles.

INTERVENTION le 24.I2.68

Tumeur du côlon ascendant bien limitée et bien mobile sur le plan postérieur.
Pas de métastase hépatique ni de ganglion perceptible.
Hémicolectomie droite : anastomose latéro-latérale.

ANATOMO-PATHOLOGIE :
- Macroscopie : volumineuse tumeur caecale, bourgeonnante, ulcérée et sténosante.

- Microscopie : adénocancer bien différencié, type Lieberkuhnien, largement étendu. Ganglions prélevés indemnes de métastases.

EVOLUTION :

Suite opératoires simples, hormis un début de phlébite d'un membre inférieur, régressive sous anti-coagulants.

Sort le 22.I.69 en bon état général.

CONCLUSION :

Cancer du caecum chez une femme de 58 ans, révélé par des rectorragies et découvert I8 mois après seulement, lors de l'enquête étiologique systématique d'une anémie. Image macunaire très évocatrice au lavement baryté. Confirmation opératoire et histologique. Hémicolectomie droite. Survie.

OBSERVATION N° 20

Madame GON... Marguerite, 78 ans, est hospitalisée le IO Janvier I967 dans le Service du Professeur CACHIN pour un syndrome occlusif.

Antécédents :

- Appendicectomie,
- Annexectomie droite motivée par des troubles menstruels.

HISTOIRE DE LA MALADIE :

Les manifestations initiales de la maladie actuelle sont difficiles à préciser puisque depuis IO ans, cette femme se plaint de vagues douleurs hypogastriques droites. Un premier lavement baryté est pratiqué en I96I : sur la vue des résultats, le gastro-entérologue consulté prescrit quelques médications contre la constipation et recommande des cures thermales.

En avril I966, devant la persistance des symptômes, une cholécystographie est demandée.

Depuis aout I966, la malade est de temps à autre réveillée par d'atroces douleurs de l'hypocondre droit, calmées par l'administration de Spasfon.

Novembre I966 la persistance, voire l'aggravation de cette symptomatologie digestive conduit à demander un transit gastro-duodénal. Depuis ce jour, la malade présente une intolérance gastrique complète.

Décembre I966 : hospitalisation à Lariboisière. Apparition d'un ictère. Découverte d'une masse palpable dans l'hypocondre droit, en fait variable d'un jour à l'autre, faisant conclure à la possibilité d'un fécalome.

La malade sort au bout de 8 jours sur sa demande avant que les investigations soient terminées et exploitées. Un lavement baryté a toutefois été pratiqué. Il est considéré comme normal.

Le I2 Janvier I967, une nouvelle hospitalisation à Cochin est cette fois motivée par l'installation de manifestations sub-occlusives, avec arrêt du transit depuis quelques jours.

Examen clinique :

- sub-ictère conjonctival,
- météorisme abdominal,
- déshydratation.

Abdomen sans préparation :

niveaux liquides sur le grêle terminal

INTERVENTION le I4 Janvier I967 ; hémicolectomie droite.

Découverte d'un noéplasme de la partie moyenne du côlon ascendant. La tumeur est mobile. Aucune métastase palpable. Vidange du grêle sur trocart à l'aspirateur qui ramène deux litres. Hémicolectomie droite.

ANATOMO-PATHOLOGIE :

Non retrouvée.

EVOLUTION :

- Suites opératoires difficiles,
- Péritonite par désunion anastomotique.

Réintervention : nouvelle recoupe.
décès le 22.I.67.

CONCLUSION :

Cancer de l'ascendant chez une femme de 78 ans, révélé par une symptomatologie gastrique ayant donné lieu à l'exploration radiologique de tous les segments du tube digestif : toutes ces investigations sont normales, y compris le lavement baryté. Le cancer est découvert lors de la laparotomie nécessitée par une occlusion intestinale aiguë. Hémicolectomie droite. Décès.

OBSERVATION N° 2I

Monsieur GON... Robert, 57 ans, est transféré de Brévannes dans le Service du Professeur LEGER, le 26 Octobre I968, avec le diagnostic de cholécystite sur l'association de douleurs de l'hypocondre droit, de vomissements, d'une fièvre à 39°.

Aucun antécédent pathologique notable en dehors d'une gastrectomie sub-totale. Début apparent de la maladie il y a 48 heures seulement par des troubles qui ont motivé son admission dans le Service de chirurgie.

Examen à l'entrée :

- Malade fatigué,
- Sub-ictère conjonctival,
- Douleur vive, dans l'hypocaondr droit, avec inhibition respiratoire. Plastron sous-hépatique.
- Abdomen souple, non météorisé, présentant une défense pariétale franche.

Evolution :

Après disparition des douleurs, on pratique quèlques explorations :
- cholécystographie : vésicule exclue.
- Cholangiographie : négative.

Réapparition des douleurs abdominales, vives, survenant par crises accompagnées d'un arrêt du transit.

Les radiographies d'abdomen sans préparation révèlent la présence de niveaux liquides sur le grêle.

L'INTERVENTION est décidée et réalisée en urgence devant ce syndrome occlusif :

Paramédiane droite : on tombe, dès l'ouverture de la grande cavité sur un foyer abcédé en voie de perforation dans la paroi. L'abcès est sous hépatique, développé entre le lit vésiculaire et l'angle droit du côlon.

En explorant la loge, on découvre, sous une vésicule saine une virole située sur l'angle droit du côlon. Il s'agit donc d'un abcès péri-néoplasique. Evacuation de l'abcès. Iléo-transversostomie. Pas de métastase hépatique décelable.

Suites opératoires simples. Le malade rejoint Brévannes en bon E.G.

CONCLUSION :

Cancer de l'angle droit chez un homme de 57 ans, révélé par un syndrome douloureux et fébrile de l'hypocondre droit, confondu avec une cholécystite, finalement découvert lors de la laparotomie pratiquée pour une occlusion intestinale aiguë. Abcès sous-hépatique péri-néoplasique. Intervention palliative : iléo-transversostomie sans exérèse. Survie.

OBSERVATION N° 22

Monsieur GOZ... Raymond, 48 ans, est hospitalisé en urgence le 7 mai I967 dans le Service du Professeur LEGER pour un syndrome occlusif.

Dans les antécédents : appendicectomie en I957.

Le début apparent de la maladie remonte à Mars I967, date à laquelle le malade signale l'apparition de douleurs abdominales vagues et d'une constipation ainsi que la survenue de vomissements alimentaires après chaque repas.

Le malade consulte dans un Dispensaire : on lui découvre un diabète. Le malade continue à souffrir : les douleurs sont plus vives et surviennent par crises paroxystiques à type de "coliques". Parallèlement, son état général s'altère : asthénie marquée, anorexie, amaigrissement de 20 kgs en 2 mois.

Un lavement baryté est pratiqué en ville le 25.4.67. Il objective une amputation du bas-fond caecal avec une zone de tonalité.

Le transit du grêle permet de préciser que la valvule de Bauhin se laisse franchir. Le caecum est haut situé, soulevé par une masse sous-jacente, la F.I.D. est déshabitée.

Brusquement, le 8 Mai, le malade présente un tableau d'occlusion intestinale aiguë pour lequel il est hospitalisé en urgence.

A l'examen : malade pâle, fatigué, amaigri, déshydraté.
abdomen souple, balloné, gargouillant.
perception, dans la F.I.D., d'une grosse masse sure, indolore superficielle, mieux limitée en dehors qu'en dedans.

Abdomen sans préparation : niveaux liquides sur le grêle.

Le malade est place sous aspiration, réanimé et la laparotomie exploratrice est décidée avec le diagnostic d'occlusion par obstruction bas-située et d'origine tumorale.

INTERVENTION : le I6.5.67 (en urgence différée)

Découverte d'une tumeur adhérant en dehors à la paroi, mais qui paraît extirpable. Pas de métastase hépatique perceptible. Par contre, il existe de nombreux ganglions néoplasiques dans le mésocôlon droit ; quelques ganglions dans le mésentère qui semblent inflammatoires. Pas d'adénopathies latéro-aortiques. Hémicolectomie droite : iléo-transversostomie termino-terminale.

ANATOMO-PATHOLOGIE :

-Macroscopie : tumeur largement étendue, ulcérée, développée au niveau du caecum et intéressant la valvule.

- Microscopie : Adénocarcinome caecal. Plus ou moins bien différencié, très largement étendu, avec métastases ganglionnaires.

EVOLUTION :

Suites opératoires simples, hormis un petit problème de paroi.

Reprise du transit.
Bon état général.
Sortie.

CONCLUSION :

Cancer caeco-valvulaire chez un homme de 48 ans, révélé par un tableau d'obstruction progressive qui s'est un jour complétée. Masse abdominale perceptible. Lacune totale au niveau du bas-fond caecal. Le diagnostic de néoformation colique droite est soupçonné sur la clinique, et cette conviction renforcée par les données du lavement baryté. Laparotomie pour syndrome occlusif. Hémicolectomie droite. Survie.

OBSERVATION N° 23

Monsieur GUE... Robert, 63 ans, est hospitalisé à Cochin dans le Service du Professeur CACHIN le 25 Juillet 1967 pour :

- une altération de l'état général,
- des douleurs abdominales,
- une anomalie radiologique du bas-fond caecal.

Ce malade est un ancien tuberculeux pulmonaire et un gastrectomisé, éthylique de surcroît.

Le début de la maladie remonte à un an environ, date à laquelle le malade accuse des douleurs au niveau de la F.I.D., survenant tardivement après les repas, s'accompagnant de troubles du transit à type d'alternance de diarrhée et de constipation et d'une difficulté particulière à émettre des gaz. Il s'agit donc d'une obstruction incomplète qui s'accentue progressivement.

Depuis 2 mois, les douleurs sont permanentes, plus vives. Les troubles du transit persistent. Parallèlement, s'y surajoute une anorexie et un amaigrissement : le malade perd 6 kgs en 5 mois.

Un premier lavement baryté, fait en ville, le II.7.67, objective une image lacunaire du bas-fond caecal et une anomalie de la dernière anse iléale.

A l'examen du malade :

- defense pariétale. Douleur provoquée dans la F.I.D.,
- masse ferme et douloureuse de l'hypocondre droit,
- toucher rectal : non douloureux, doigtier propre.

Au total :

Chez cet homme amaigri, anorexique, porteur d'une tuméfaction abdominale avec radiologiquement une vaste lacune du bas-fond caecal et une anomalie de la dernière anse iléale, l'hypothèse d'une tuberculose iléo-caecale est d'abord évoquée en raison des antécédents pulmonaires de ce malade sans exclure formellement toutefois une autre étiologie.

Un second lavement baryté pratiqué à Cochin le 31.7.67, montre au niveau du caecum une image lacunaire importante, de contours irréguliers avec aspect d'invagination du pôle supérieur, pouvant correspondre à une tumeur du caecum.

Un transit du grêle est envisagé pour apprécier l'état du grêle terminal.

Repas baryté : le I0.8.67

Délais normaux,
Images de la région caecale superposables aux précédentes avec en particulier aspect anfractueux du bas-fond.

L'aspect, conclut-on alors, est plutôt en faveur d'une tuberculose iléo-caecale que d'un cancer.

INTERVENTION le 24 Aout I967

Compte-rendu opératoire : Tumeur de la taille d'un poing, adhérant à la paroi antérieure sur une surface de 4 x 4cm.
Adénopathies au contact de la mésentérique supérieure.
Pas de métastase hépatique ou péritonéale.
Colectomie droite : uretère adhérant mais seulement par des phénomènes inflammatoires.

Compte-rendu histologique : adénocarcinome colique.

Suites opératoires :

simples,
Quitte l'hôpital en bon état.

CONCLUSION :

Cancer du caecum, chez un homme de 63 ans, découvert à l'occasion de douleurs abdominales, de troubles du transit et d'une altération de l'état général. Anomalie radiologique du bas-fond caecal et de la dernière anse iléale orientant plutôt, en fonction du contexte clinique et surtout de l'anamnèse, vers le diagnostic du tuberculose iléo-caecale. Diagnostic récusé à l'intervention où l'aspect est celui d'un cancer. Colectomie droite. Survie.

OBSERVATION N° 24

Madame GUI... Eugénie, 76 ans, est hospitalisée le I3 Octobre I969 dans le Service du Professeur CACHIN pour diarrhée profuse.

Antécédents :

I935 : Gastrectomie (Finsterer) pour ulcère,
I966 : occlusion intestinale aiguë (bride).

HISTOIRE DE LA MALADIE

C'est dans les suites de la laparotomie pour O.I.A. qu'elle présente le premier épisode diarrhéique, accompagné d'une petite quantité de sang rouge. De nombreux examens complémentaires pratiqués à cette époque se révèlent normaux.

En I967, la malade signale une altération nette de l'état général. Nouvel épisode diarrhéique identique à celui de I966: diarrhée profuse, coliques violentes, hémorragie intestinale de sang rouge.

Examen clinique :

Malade amaigrie, déshydratée,
Masse douloureuse de l'hypocondre gauche, en fait variable.

Rectoscopie :

Tentative ... progression normale du rectoscope jusqu'à I2 cm : muqueuse normale.

Lavement baryté :

Arrêt franc peu après l'angle droit. Par ailleurs, celui-ci est inversé. Il existe à ce niveau une lacune polylobée, régulière, à contours bien limités, ne se laissant forcer par aucune hyperpression, évoquant une tumeur. Surtout, cette image ne se modifie pas, pouvant faire suspecter un début d'invagination.

L'aspect du lavement baryté est effectivement celui d'une néoformation du côlon droit, conclut-on alors. L'intervention est envisagée, la malade transférée en chirurgie.

INTERVENTION le 4.I2.69

On découvre une invagination iléo-caeco-colique. Désinvagination par expression jusqu'à l'angle iléo-caecal. Le caecum est occupé par une grosse tumeur, comme une orange, implantée sur le bas-fond et circonscrivant

la valvule. La mobilité complète du côlon non accolé explique la facilité avec laquelle s'est produite cette invagination qui s'est poursuivie jusque dans l'hypocondre gauche.
Absence de métastase hépatique et péritonéale. Hémicolectomie droite. anastomose termino-terminale.

ANATOMO-PATHOLOGIE :

- Macroscopie : grosse masse bourgeonnante, développée dans le bas-fond caecal, mesurant 7 cm de diamètre environ, présentant un aspect végétant et largement ulcéré en son centre.

- Microscopie : Adénocarcinome colique développé surtout en surface et présentant un caractère villeux, mais avec extension dans la paroi caecale. Pas de métastase ganglionnaire.

EVOLUTION :

Décès post-opératoire.
Embolie pulmonaire.

CONCLUSION :

Cancer du caecum chez une femme de 76 ans, révélé par une diarrhée profuse. Image d'invagination au lavement baryté faisant suspecter une lésion tumorale du côlon droit. Cancer du transverse droit à l'intervention, avec invagination. Adénocarcinome. Hémicolectomie droite. Décès.

OBSERVATION N° 25

Madame HAU... Augustine, 77 ans, se présente d'elle-même à la Consultation de Médecine de l'hôpital Cochin pour des douleurs de l'hypocondre droit.

Aucun antécédent notable, même digestif.

Le début apparent de la maladie remonte à 3 mois et est marqué par des douleurs du flanc droit, sourdes, à un type de pesanteur, strictement localisées, sans irradiations. Un mois plus tard s'installe une diarrhée liquide : 7 à 8 selles par jour. Parallèlement, l'état général s'altère : anorexie, asthénie, perte de IO kgs en 6 mois.

Hopitalisation dans le Service du Professeur LEGER le 8 mars I967.

A l'examen :

Malgré l'obésité, perception d'une masse abdominale, ovalaire, à grand axe vertical, mal limitée et douloureuse.

Le lavement baryté objective une lacune circulaire au-dessous de l'angle droit, avec un défilé assez étendu. Caecum rempli, en position horizontale à bas-fond paramédian. Coexistance de nombreux diverticules sur tous les segments.

Hémogramme :

Hématocrite : 32%
G.B. : IO 000
P.N. : 40%

INTERVENTION le I7 Mars I967

Compte-rendu opératoire : découverte d'une tumeur de la partie basse du côlon ascendant, de la taille d'un poing, mais très mobile. Pas de métastase hépatique. Hémicolectomie droite : fermeture du moignon colique et anastomose termino-latérale.

ANATOMO-PATHOLOGIE :

Le caecum est occupé par une volumineuse tumeur largement ulcérée et bourgeonnante, entraînant un oedème important de la valvule. La pièce opératoire comporte 23 cm d'iléon et 28 cm de gros intestin. Il s'agit d'un adénocancer caecal dans l'ensemble peu différencié. Sur les 7 ganglions prélevés dans le méso, 3 sont occupés par une large métastase.

EVOLUTION :

Suite opératoires simples.
Bonne cicatrisation.
Très bon état général.
Apyrexie.

La malade quitte l'hôpital le 5 avril I967.

CONCLUSION :

Cancer du caecum chez une femme de 77 ans, découvert à l'occasion de douleurs abdominales et de troubles du transit à type de diarrhée. Tuméfaction de flanc droit. lacune circulaire au lavement baryté. Suspicion clinique. Présomption radiologique. Hémicolectomie droite. Survie.

OBSERVATION N° 26

Madame HEL... Sophie, 85 ans, est adressée dans le Service du Professeur LEGER pour un syndrome occlusif le 2I Novembre I963.

Dans les antécédents de cette malade, à signaler une hystérectomie totale pour fibrome et appendicectomie. Fond de constipation chronique.

HISTOIRE DE LA MALADIE :

Le début apparent de l'épisode actuel remonte à 5 jours et est marqué par l'installation de douleurs abdominales et d'un arrêt complet du transit. L'interrogatoire révèle en fait que la malade présente des douleurs de la F.I.D., mal systématisées, s'accompagnant de crises de sub-occlusion. Il y a un an, constatation d'une selle sanglante attribuée à des hémorroïdes.

A l'examen clinique : R.A.S.

Hémogramme :
4 720 000 G.R.
7 200 G.B.

Lavement baryté :

Un premier examen est pratiqué le 2I Novembre, le jour de son entrée à Cochin en urgence. Aucune lésion organique n'est alors notée.

Quatre jours après, un second lavement baryté révèle un rétrécissement sur la portion droite du transverse.

INTERVENTION le 4 Décembre I963.

Découverte à la partie moyenne du côlon transverse d'une virole très serrée mais peu étendue. Pas d'adénopathie. Colectomie segmentaire avec anastomose termino-terminale.

ANATOMO-PATHOLOGIE :
- Macroscopie : tumeur ulcérée à bords bourgeonnants.
- Microscopie : Adénocarcinome colique bien différencié, type Lieberkuhnien.

EVOLUTION : Suites opératoires simples.
Bon état général.
Etat local satisfaisant;
Sortie : convalescence.

CONCLUSION : Cancer du transverse droit, chez une femme de 85 ans révélé par des crises sub-occlusives et découvert lors d'un tableau d'occlusion intestinale aigu. Nécessité de deux lavements baryté avant de découvrir l'image de sténose organique, très évocatrice. Confirmation opératoire et histologique. Colectomie segmentaire. Survie.

OBSERVATION N° 27

Madame LAU... Adrienne, 84 ans, est adressée dans le Service du Professeur LEGER le 22 Février I968 pour une mitose très probable du côlon ascendant.

Aucun antécédent digestif notable.

HISTOIRE DE LA MALADIE :

Début apparent il y a 6 mois par un syndrome abdominal douloureux qui s'est progressivement accru. Douleur épigastrique postprandiale durant jusqu'au repas suivant. Parallèlement, installation d'une constipation, très inhabituelle chez cette malade ; altération de l'état général avec son cortège d'anorexie, d'asthénie, d'amaigrissement : perte de I5 kgs en 6 mois. Constatation de l'émission de selles sanglantes une fois.

Examen clinique :

Tuméfaction palpable de l'hypocondre droit.

Lavement baryté :

Au-dessous de l'angle droit, lacune circulaire, très évocatrice de lésion organique.

INTERVENTION le Ier mars I968 :

Volumineuse tumeur de l'angle droit adhérant à la paroi postéro-latérale, mais respectant le duodénum et l'uretère. Adénopathies mésocoliques le long de l'artère iléo-caeco-colique. Pas de métastases hépatiques palpables.

Hémicolectomie droite emportant une partie des muscles pariétaux latéraux et de la graisse péri-rénale infiltrée. Le côlon transverse est sectionné légèrement à droite, de la ligne médiane car il existe une artère "colica media".

La libération de la tumeur révèle l'existence d'une fistule au sommet de l'angle droit, bouchée par le foie.

Anastomose iléo-colique termino-terminale.

ANATOMO-PATHOLOGIE :

- Macroscopie : volumineuse tumeur nécrotique et ulcérée du caecum.

- Microscopie : le caecum est de toute évidence occupé par une prolifération tumorale maligne largement étendue, ulcérée et mécrotique en surface ; la tumeur infiltre largement le méso : 8 ganglions prélevés dans le méso sont occupés par des métastases massives.

Conclusion :

adénocancer colique peu différencié, avec nombreuses métastases ganglionnaires.

EVOLUTION :

Suites opératoires simples.
Quitte l'hôpital en bon état le 20 Mars I968.

CONCLUSION :

Cancer du caecum chez une femme de 84 ans, révélé par des douleurs abdominales jointes à l'installation d'une constipation et d'une altération de l'état général. Aspect radiologique de lacune circulaire très évocateur d'une lésion tumorale maligne. Confirmation opératoire et histologique. Hémicolectomie droite. Survie.

OBSERVATIONS N° 28

Madame LED... Renée, 6I ans, est porteuse d'un cancer du col de l'utérus pour lequel elle a été traitée par hystérectomie et cobaltothérapie.

L'histoire actuelle remonte à septembre I969, date à laquelle la malade signale l'apparition de troubles du tansit à type d'alternance de diarrhée et de constipation. Elle est en outre fébrile.

A l'examen : l'on perçoit une tuméfaction dans la F.I.D.

Un premier lavement baryté est pratiqué le Ier Octobre I969 il objective une image lacunaire du bas-fondcaecal qui ne laisse guère de doute quant à la nature de la lésion causale.

Néanmoins, le chirurgien qui avait demandé l'examen conclut à un fécalome. Un mois plus tard, la malade revient consulter car elle accuse toujours la même symptomatologie.

Un second lavement baryté confirme l'organicité et la constance de la lésion au niveau du caecum. Image d'arrêt en pince de homard très évocatrice d'invagination.

Le chirurgien, convaincu cette fois, veut opérer la malade, mais il ne réussit pas à la persuader dela nécessité de cette intervention. Elle est perdue de vue.

CONCLUSION :

Cancer hautement probable du caecum chez une femme de 6I ans révélé par des troubles du transit. Image lacunaire du caecum avec peut-être un aspect d'invagination. Refus obstiné de l'intervention.

OBSERVATION N° 29

Monsieur LEP... Jean, 52 ans, est hospitalisé dans le Service du Professeur CACHIN le 2 Septembre I968 pour diarrhée.

Cet homme est suivi et traité depuis de nombreuses années pour une colite et traité comme tel.

HISTOIRE DE LA MALADIE :

Le début de la maladie actuelle est assez difficile à cerner chez ce colitique de longue date.

Depuis Mai I963, les selles deviennent diarrhéiques. A cette date, il consulte le Professeur CACHIN qui fait pratiquer des explorations digestives qui se révèlent normales sur le plan morphologique. Son médecin traitant lui prescrit alors du Bismuth qui l'améliore notablement : le transit se régularise et les selles se normalisent. De 63 à 67, le malade ne connaît que quelques épisodes de diarrhée.

En I967, nouvel épisode diarrhéique qui se prolongera 6 à 8 semaines.

Récemment, un mois avant son admission, la diarrhée a repris accompagnée cette fois de douleurs abdominales prédominant dans la F.I.D. et d'une fébricule. Les douleurs abdominales surviennent par crise, sont à type de coliques parcourant le cadre colique, durent quelques jours et disparaissent brusquement. A ce moment survient une débâcle diarrhéique. Les crises se répètent, identiques. Parallèlement le malade signale une perte de poids de 5 kgs en quelques mois.

Examen clinique : R.A.S.

Hémogramme :
5 040 000 G.R.
II 200 G.B.
78 P.N.

Lavement baryté : objective au niveau du caeco-ascendant une zone rétrécie rigide, anfractueuse, limitée par deux bouffants de culotte de golf.

INTERVENTION : le 7.IO.68 : hémicolectomie droite.

Découverte d'une tumeur de la taille du poing, occupant le côlon ascendant. Pas de métastase évidente ni de ganglions manifestement néoplasiques.

Hémicolectomie droite. Anastomose latéro-latérale.

ANATOMO-PATHOLOGIE :

Adénocarcinome caecal, sans métastase ganglionnaire lymphatique.

EVOLUTION : sans nouvelles.

CONCLUSION :

Cancer de l'ascendant chez un homme de 52 ans, colitique ancien révélé par de la diarrhée et découvert lors d'un syndrome de Koenig. Rétrécissement très évocateur au lavement baryté. Confirmation opératoire et histologique. Hémicolectomie droite. Pas de nouvelles.

OBSERVATIONS N° 30

Monsieur LE TRE... Jean, 55 ans, se présente de lui-même à la consultation du Professeur CACHIN pour une altération inexpliquée de l'état général. Il est hospitalisé le I9 Novembre I968.

Cet homme, en dehors de ses fractures multiples, survenues à la suite de traumatismes minimes, n'a eu à se plaindre d'aucun trouble digestif.

Le début des symptômes remonte à 4 mois. Depuis Aout I968, ce malade se déclare fatigué, anorexique et il a maigri.

Lors de son hospitalisation, on est frappé par sa pâleur, mais en dehors de celle-ci et d'un amaigrissement récent, il n'existe aucune symptomatologie d'appel, si ce n'est la mise en évidence dans la F.I.D. d'une masse palpable à limites imprécises, indolore. Les investigations sont alors déclenchées, centrées sur l'enquête étiologique de cette anémie.

Biologiquement :

- L'hémogramme montre : 3 000 000 G.R.
  I8 500 G.B.
  76 P.N.
- La recherche de sang dans les selles est positive une fois (sur 3 examens) ;
- La vitesse de sédimentation est à 9I-I25.

Le lavement baryté objective une image d'amputation et d'empreinte du bas-fond caecal.

L'on envisage alors deus hypothèses :
- soit la possibilité d'un processus extrinsèque au caecum,
- soit l'existence d'une invagination iléo-caecale sur une lésion tumorale à ce niveau.

L'on demande des investigations complémentaires :

Le transit du grêle, pratiqué I5 jours plus tard, confirme l'existence au niveau de la région iléo-caecale d'un refoulement expansif, la dernière anse iléale apparaissant en particulier comme laminée.

L'urographie et le transit gastro-duodénal sont normaux.

La laparotomie est décidée et réalisée le 8 Janvier I969.

Compte-rendu opératoire :

Découverte d'une énorme masse occupant le caecum à sa partie inférieure et postéro-interne et se prolongeant en sous-péritonéal, d'abord sur la paroi postérieure et également la paroi antérieure,en direction de la vessie.

Pas de métastase sur un foie par ailleurs cirrhotique. On hésite initialement sur la nature exacte de cette volumineuse tumeur. La ponction est négative. Au travers de la paroi antérieure du caecum, on sent un bourgeon irrégulier au niveau de la valvule iléo-caecale. Une biopsie est pratiquée au niveau de la propagation inférieure. L'aspect est celui d'un cancer. L'extension pariétale et le terrain incitent à renoncer à l'éxérèse et à se contenter d'une iléo-transversostomie latéro-latérale.

Examen histologique non retrouvé.

Suites opératoires :

L'état du malade s'aggrave rapidement sur le plan respiratoire. Malgré la réanimation et la mise sous Engström, le malade décède rapidement.

CONCLUSION :

Cancer du caecum chez un homme jeune, découvert à l'occasion d'une altération de l'état général. Le lavement baryté objective une anomalie du bas-fond caecal, sans que l'on puisse préjuger de la nature exacte de la lésion qui, même à l'intervention, à continué à soulever des problèmes d'identification. Tumeur inextirpable. Décès.

OBSERVATION N° 3I

Monsieur LUG... Marcel, 76 ans, est adressé le Ier Septembre I969 par son médecin traitant dans le Service du Professeur CACHIN avec une image d'amputation du bas-fond caecal sur le lavement baryté.

Aucun antécédent pathologique notable.

HISTOIRE DE LA MALADIE :

Le début apparent remonte à plus d'un an. Au mois d'aout I968, le malade signale l'apparition inhabituelle d'une constipation opiniâtre, associée à des douleurs abdominales survenant et évoluant par crises. Celles-ci surviennent tous les deux mois : elles se traduisent par une sensation d'étirement avec apparition d'une "boule" au niveau du flanc droit. Douleur et masse abdominale disparaissent dans un bruit de gargouillement.

Depuis août I969, soit un mois avant son hospitalisation, apparition d'une incontinence urinaire précédée depuis 2 à 3 mois d'une pollakiurie.

A signaler enfin depuis un an l'installation d'une anorexie particulièrement nette pour les viandes, et surtout d'un amaigrissement considérable : 25 kgs en I2 mois.

Des radiographies sont alors pratiquées en ville et révèlent une lacune totale du caecum. L'hospitalisation est décidée pour décision diagnostique et thérapeutique.

A l'examen :

Outre l'amiagrissement considérable, il existe un météorisme abdominal assez considérable, sans tuméfaction palpable. Le reste de l'examen est normal.

Hémogramme :

4 300 000 G.R.
6 700 G.B.
65 P.N.
6 éosinophiles.

V.S. : I7-39.

Lavement baryté :objective un arrêt de la colonne opaque au niveau de l'ascendant sur une image qui évoque sur certains clichés une invagination.

Transit du grêle : le transit est normal dans le jéjunum qui a un aspect morphologiquement normal. Au début de l'iléon les anses sont dilatées et restent visibles au moins 3 heures, témoignant d'une souffrance et d'un obstacle qui correspond certainement à l'image lacunaire du caecum constatée sur le lavement baryté.

L'examen a été suspendu a 8h30 car il est certain qu'aucune opacification du bas-fond caecal n'aurait été obtenue. Sur l'ensemble de l'examen le grêle ne descend jamais au-dessous d'une ligne circonférentielle dont le sommet correspond à L4. L'on conclut à la possibilité d'une grosse masse pelvienne qui cadrerait bien avec l'importante urétéro-hydronéphrose bilatérale.

En accord avec les urologues, il est décidé d'intervenir.d'abord sur le côlon.

INTERVENTION : le 2I.9.69 en urgence à I6 heures, la sub-occlusion s'étant complétée ce jour.

Compte-rendu opératoire : distension iléale et colique droite importante. Virole sous-angulo-colique droite, parfaitement mobile. Pas de métastase hépatique.

ANATOMO-PATHOLOGIE :

- Mascrocopie : Tumeur maligne sténosante, développée au niveau du côlon droit.

- Microscopie : le côlon est le siège de toute évidence d'une prolifération tumorale maligne. Cette tumeur végète en surface et infiltre la totalité de la paroi et le méso voisin.

Des prélèvements effectués en dehors de la tumeur révèlent l'existence de très nombreux trichocéphales.

CONCLUSION :

Adénocarcinome colique, assez bien différencié, sans métastase ganglionnaire, accompagné d'une importante parasitose à trichocéphales.

Au total : Diagnostic soupçonné sur le lavement baryté et confirmé per-opératoirement. Hémicolectomie droite. Survie.

Cancer du caecum révélé par des crises de sub-occlusion. L'obstruction incomplète se complète pour réaliser un tableau d'occlusion intestinale aiguë qui conduit à l'intervention.

OBSERVATION N° 32

Madame MAR... Elizabeth, 46 ans, est hospitalisée dans le Service du Professeur LEGER le I5 Juin I967 pour des rectorragies.

Antécédents :
- hystérectomie sub-totale pour myome utérin,
- appendicectomie.

HISTOIRE DE LA MALADIE :

Les manifestations cliniques initiales semblent remonter à environ 5 mois et sont marqués par l'apparition de douleurs épigastriques, exacerbées par la position penchée en avant et calmées par l'orthostatisme.

Récemment, hémorragie intestinale de sang rouge, motivant l'admission en milieu hospitalier.

Examen clinique :
Perception d'une tuméfaction latéro-ombilicale droite,ferme, indolore, très mobile.

Examens radiologiques :
Transit gastro-duodénal normal, absence de hernie hiatale.

Lavement baryté : lacune circulaire au niveau de l'angle droit avec défilé irrégulier, très évocateur de lésion tumorale maligne.

INTERVENTION le 7.7.67 :

Découverte d'une tumeur au niveau du transverse droit ayant tous les caractères de la malignité. Hémicolectomie droite. Pas de métastase perceptible.

ANATOMO-PATHOLOGIE :

Adénocarcinome.

EVOLUTION : Suites opératoires simples
Quitte le Service de chirurgie en bon état.

CONCLUSION :
Cancer du transverse droit, chez une femme de 46 ans, révélé par des douleurs épigastriques orientant vers la possibilité d'une hernie hiatale et découvert à l'occasion d'une hémorragie intestinale. Virole très évocatrice du transverse droit au lavement baryté. Hémicolectomie droite. Survie.

OBSERVATIONS N° 33

Monsieur NES... Israël, 78 ans, est hospitalisé le 6 Janvier I969 dans le Service du Professeur SIGUIER pour une image de caecum anormal sur le lavement baryté.

Cet homme, au riche passé pathologique, est porteur :
- d'un ulcère duodénal qui s'est déjà compliqué d'hématémèse,
- d'une volumineuse hernie hiatale,
- d'un diverticule colique découvert en I962 lors d'un lavement baryté
- d'une insuffisance respiratoire chronique.

HISTOIRE DE LA MALADIE:

Début apparent il y a 2 mois environ. Le malade présente, semble-t-il une crise de goutte, localisée au gros orteil. Dans les jours qui suivent, installation de douleurs abdominales prédominant dans la F.I.D., douleurs beaucoup plus vives que celles que le malade était habitué à ressentir jusqu'alors. Ces douleurs abdominales s'accompagnent de troubles du transit à type de constipation chez cet homme qui avait jusque là des selles normales et régulières. Ce dérèglement intestinal inhabituel est d'abord attribué par le malade à la Colchicine, qu'il arrête de son propre chef.

Mais la persistance des douleurs et de la constipation inquiètent le malade qui ne tarde pas à consulter.

Un lavement baryté est alors pratiqué à titre externe : il objective, outre l'importante diverticulose qui intéresse l'ensemble du cadre colique, une lacune circulaire au niveau du caecum, constante sur tous les clichés et dont l'organicité ne fait aucun doute.

Hémogramme :
3 860 000 G.R.
5 800 G.B.
65 P.N.
6 éosinophiles.
V.S. : 28-60

INTERVENTION : le I7 Janvier I968 dans le Service du Chirurgie du Professeur LEGER :

- Compte rendu opératoire : Pas de métastase hépatique, tumeur volumineuse mobile sur les plans profonds, mais se poursuivant par une coulée lympho-ganglionnaire le long des vaisseaux mésentériques supérieurs et qui dépasse la ligne médiane. L'éxérèse serait donc illusoire et comporterait un risque peut-être inutile chez cet homme de 78 ans, fatigué. Aussi se contente-t-on d'une iléo-transversostomie.

EVOLUTION :

Suites opératoires simples.
Quitte l'hôpital le IO Février en relatif bon état général.

CONCLUSION :

Cancer du caecum chez un homme de 78 ans, découvert à l'occasion de douleurs abdominales et de troubles du transit. Suspicion clinique. Présomption radiologique. Confirmation à la laparotomie. Tumeur inextirpable. Survie.

OBSERVATION N° 34

Monsieur NE... BL... Paul, 67 ans, est hospitalisé en urgence le 3 Janvier I970 dans le Service du Professeur LEGER pour melaena.

Dans les antécédents, on note chez ce malade une gastrectomie en I944 pour un ulcère qui s'était déjà perforé et qui avait été suturé. Depuis I965, il est suivi en O.R.L. à Boucicaut pour un cancer de l'oropharinx : il a été radiothérapé.

HISTOIRE DE LA MALADIE :

Le début apparent remonte à 3 semaines et est marqué par une diarrhée faite de selles noires : épisode qui dure 5 à 6 jours. Récemment, le 2 Janvier, présente brusquement un melaena relativement important. Il appelle son médecin qui fait pratiquer un hémogramme et commande son admission à l'hôpital sur la vue des résultats : anémie à I 600 000 G.B.

Examen dans le service de chirurgie : masse perceptible dans la F.I.D., dure et mal limitée.

La première exploration radiologique est le lavement baryté : il objective :

- des diverticules disséminés sur l'ensemble du cadre colique,
- un cadre colique de morphologie normale, sans image lésionnelle visible.
- cependant, il faut noter l'existence d'une part d'un caecum recurvatum qui gêne l'appréciation du remplissage et de la morphologie de ce caecum, l'absence par ailleurs de reflux dans la dernière anse iléale.

Le transit gastro-duodénal, à travers le montage type Péan, est normal.

Discussion diagnostique :

L'existence d'une hémorragie digestive par voie basse, la constatation d'une tuméfaction dans la F.I.D. , jointe au fait que le caecum est difficile à interpréter sur le lavement baryté, peuvent faire penser à l'existence d'une néoformation colique droite.

La première hypothèse envisagée était celle d'un ulcère peptique post-gastrectomie, mais la clinique et la radiologie ne sont pas en faveur.

On pourrait demander une gastroscopie pour s'assurer de l'intégrité de la bouche de l'anastomose et en l'absence de lésion, proposer une laparotomie exploratrice.

L'INTERVENTION est pratiquée le 23 Janvier 70 : hémicolectomie droite

Exploration : très petite quantité d'ascite claire. Volumineuse tumeur du caecum et du côlon droit, manifestement néo-plasique de la taille d'un pamplemousse. Quelques ganglions dans le méso. Foie non métastatique. Hémicolectomie droite. Rétablissement de la continuité par anastomose latéro-latérale.

ANATOMO-PATHOLOGIE :

- Macroscopie : volumineuse tumeur nécrosée, occupant la totalité du caecum.

- Microscopie : adénocarcinome caecal, le plus souvent très peu différencié, largement étendu, sans métastase ganglionnaire lymphatique sur les ganglions examinés.

EVOLUTION :

Suites opératoires troublées.
Cachexie extrême.
Décès au I7ème jour de l'intervention.
N'a pas supporté les frais de l'intervention.

CONCLUSION :

Cancer du caecum chez un homme de 67 ans, révélé par une diarrhée et une entérorragie et découverte à l'occasion d'un melaena très abondant. Lavement baryté non concluant. Forte suspicion clinique de cancer colique, d'autant que l'on perçoit une masse dans la F.I.D. Diagnostic opératoire ; confirmation histologique. Hémicolectomie droite. Décès.

OBSERVATION N° 35

Madame PAI... Marie, 90 ans, est adressée le 27 Novembre 1968 aux Urgences de l'hôpital Cochin pour un syndrome occlusif puis dirigée dans le Service du Professeur LEGER.

HISTOIRE DE LA MALADIE :

Cette femme de 90 ans, constipée chronique, a présenté en quelques mois 3 épisodes sub-occlusifs. Récemment, la veille de son hospitalisation, elle accuse :

- des douleurs abdominales vives, prédominant dans le F.I.D.
- quelques vomissements bilieux,
- une perturbation du transit, à type de ralentissement, sans arrêt net des matières et des gaz.

A l'examen :

Météorisme abdominal
Douleur réveillée dans la F.I.D.
Pas de masse perceptible.

Hémogramme :
4 300 000 G.R.
8 200 G.B.
76 P.N.

Les clichés d'A.S.P. objectivent des niveaux liquides.

Il n'est pas refait d'exploration colique par lavement : un lavement baryté ayant été pratiqué deux mois auparavant dans un centre hospitalier avec le compte-rendu suivant :
"Progression sans arrêt jusqu'au bas-fond ; valvule franchie, iléon terminal opacifié. Cet examen permet d'éliminer une lésion organique du côlon droit ; la morphologie est dans l'ensemble normale".

L'aggravation de l'état de la malade force la décision opératoire malgré le grand âge.

INTERVENTION : en urgence le 29 Novembre 1968:

-Exploration : tumeur sténosante de l'angle droit. Le foie est bourré de métastases. Pas d'adénopathies retrouvées.

Devant l'extension métastatique de la tumeur, on décide de ne faire qu'une iléo-transversostomie.

ANATOMO-PATHOLOGIE :

Pas d'histologie puisque masse inextirpable sur le plan carcinologique.

EVOLUTION :

Suites opératoires troublées.
Cachexie progressive malgré la réanimation.
Encombrement respiratoire.
Décès le 6.I.69.

CONCLUSION :

Cancer de l'angle droit, chez une femme de 90 ans, découvert à l'occasion d'un syndrome occlusif. Diagnostic clinique d'occlusion intestinale aiguë. Siège et nature de l'obstruction non présumés avant l'intervention. Découverte opératoire d'une tumeur de l'angle droit. Métastases. Simple dérivation interne Décès.

OBSERVATION N° 36

Monsieur PEL... Laurent, 73 ans, entre dans le Service du Professeur LEGER, le 29 Janvier 1969, adressé par son médecin traitant pour un syndrome occlusif.

Appendicectomie il y a 25 ans. Cure de hernie inguinale bilatérale il y a 7 ans.

HISTOIRE DE LA MALADIE :

Le début apparent de la maladie actuelle est difficile à préciser chez ce malade qui émet, depuis 15 ans, des glaires sanguinolentes en fin de selles qui sont par ailleurs non moulées et pâteuses avec deux épisodes de rectorragies en 1958 et 1960.

Les recherches parasitologiques sont demeurées vaines. Le malade est suivi très régulièrement à raison de 3 rectoscopies par an, un transit baryté, un lavement baryté et une radiographie pulmonaire une fois l'an.

Outre cette colopathie chronique restée inétiquetée et difficilement contrôlée par les médications, le malade accuse peu de temps avant son admission des douleurs de la F.I.D., douleurs assez violentes à type d'élancement. Ces douleurs s'accompagnent de vomissements abondants et d'une ascension thermique à 39°3. L'état général du malade a décliné progressivement : il a perdu 8 kgs en 8 ans.

Examen clinique :

Perception d'une masse douloureuse, bien limitée au niveau de la F.I.D. Le toucher rectal perçoit cette masse à bout de doigt. Le doigtier ne revient pas souillé de sang.

Hémogramme :

3 390 000 G.R.
8 800 G.B.
80 P.N.

Lavement baryté le 28.I.69

Bonne opacification jusqu'à la valvule. Absence d'opacification du bas-fond caecal, mais la dernière anse est opacifiée par reflux, la valvule est franchie.

Par ailleurs, sur le côlon descendant, à l'union avec le sigmoïde il existe une image lacunaire sphérique, prolongée par une image lacunaire linéaire : l'ensemble pouvant correspondre à un polype avec son pédicule d'implantation.

Il serait utile de reprendre ce malade pour vérifier la constance de ces images.

Second lavement baryté le 4.2.69

Il existe, au niveau du caecum, un obstacle qui se laisse difficilement franchir par la colonne opaque avec, sur certains clichés, outre le mauvais remplissage de la région caecale, un défilé irrégulier séparant la portion ascendante du caecum.

L'on conclut alors à l'existence vraisemblable d'une tumeur caecale.

INTERVENTION le 7.2.69 :

Il existe, au niveau de l'ascendant, une tumeur de la taille d'une orange, adhérente à la paroi postérieure, à l'uretère droit (qui paraissait sain à l'U.I.V.) et au genu inferius.

Quelques adénopathies dans le mésocôlon. Pas de métastase hépatique ou péritonéale.

Iléo-transversostomie sans éxérèse qui s'avère techniquement impossible.

ANATOMO-PATHOLOGIE : néant.

EVOLUTION :

Suites opératoires simples.
Sortie le 22 Février I969 en assez bon état général.

CONCLUSION :

Cancer du côlon ascendant chez un homme de 73 ans, aux troubles colitiques chroniques, dont les manifestations initiales sont difficiles à repérer et qui est découvert à l'occasion de douleurs abdominales vives et de la palpation d'une tuméfaction dans la F.I.D. Lacune circulaire de l'ascendant et polype sur le côlon gauche. Confirmation opératoire. Tumeur inextirpable. Survie.

OBSERVATION N° 37

Madame POI ... Louise, 73 ans, est adressée dans le Service du Professeur LEGER le 3 Février I969 pour des troubles dyspeptiques avec alternance de diarrhée et de constipation.

Rien dans les antécédents de cette maladé.

HISTOIRE DE LA MALADIE :

Début apparent en Mai I968 par l'installation de douleurs abdominales à irradiations postérieures, d'une constipation inhabituelle avec émission de selles, soit normales, soit diarrhéiques. Amaigrissement non chiffré.

Examen clinique :
Abdomen souple.
Douleur dans la F.I.D. provoquée.
Touchers pelviens normaux.

Hémogramme : 4 570 000 G.R.
I2 000 G.B.
39 P.N. [illegible].
6 éosinophiles.
42 lymphocytes.

Lavement baryté objective une image lacunaire en "virole" au niveau de la partie moyenne du côlon droit.

INTERVENTION le II.2.69 :
Tumeur mobile du côlon ascendant, de la grosseur d'une orange. Pas d'adénopathie perceptible. Pas de métastase hépatique. Hémicolectomie droite aisée. Anastomose termino-terminale.

ANATOMO-PATHOLOGIE :
- Macroscopie : formation tumorale bourgeonnante et ulcérée, développée au-dessus du caecum.
- Microscopie : adénocarcinome. Tous les ganglions prélevés sont indemnes de métastases.

CONCLUSION :

Cancer du côlon ascendant chez une femme de 73 ans, révélé par des douleurs abdominales et découvert lors du lavement baryté motivé par une constipation d'apparition récente. Lacune circulaire radiologique. Confirmation opératoire et histologique. Hémicolectomie droite. Survie.

OBSERVATION N° 38

Monsieur RAB ... Jean, 74 ans, est transféré de Brévannes le 2 avril I967 dans le Service du Professeur LEGER pour un syndrome occlusif fait de vomissements fécaloïdes et d'un arrêt net du transit depuis quelques jours.

Cet homme avait présenté un accident vasculaire cérébral.à type d'hémiplégie.

A son entrée dans le service de chirurgie :
- l'abdomen est météorisé, mais souple, indolore, gargouillant,
- dans la F.I.D., perception de ce qui paraît être une anse grêle dilatée pas de tuméfaction palpable.

Les clichés d'abdomen sans préparation objectivent la persistance d'une opacification intestinale et colique avec :
- sur le cliché de face : une image au niveau de l'angle droit à type de lacune marginale ;
- sur le profil, couché, avec rayonnement horizontal, une image en "coucher de soleil" sur l'angle droit.

Evolution :

Après une brève amélioration, les vomissements fécaloïdes reprennent. Le malade est placé sous aspiration : celle-ci ramène une secrétion fécaloïde.

L'aggravation de l'état général du malade, malgré la réanimation et l'aspiration, fait envisager l'intervention d'urgence.

INTERVENTION le 7 Avril I967 en urgence :
Le grêle terminal et le côlon droit sont très dilatés. Il existe une sténose en virole de l'angle droit. La tumeur est parfaitement mobile. Le foie paraît libre de métastases.

En raison de l'état général très altéré, on décide de s'en tenir à une dérivation interne ; iléo-transversostomie.

EVOLUTION : suites opératoires simples
rejoint Brevannes le I5 Avril I967 avant d'envisager un second temps opératoire d'éxérèse.
sans nouvelles.

CONCLUSION : Cancer de l'angle droit, chez un homme de 74 ans, révélé par un syndrome occlusif aigu et complet. Diagnostic clinique d'occlusion intestinale aigu. Présomption radiologique du siège de l'obstruction sur l'angle droit. Confirmation lors de la laparatomie. Iléo-transversostomie. Survie.

N.B. Diagnostic manqué lors du lavement baryté à cause de l'absence de dégagement de l'angle droit.

OBSERVATION N° 39

Madame ROC ... Renée, 84 ans, est hospitalisée le 28 Janvier I967 dans le Service du Professeur CACHIN pour altération de l'état général.

Chez cette femme, cholécystectomisée pour lithiase, hystérectomisée pour fibrome et constipée chronique, sans autre passé pathologique, le début apparent de la maladie actuelle remonte à 6 mois environ date à laquelle la malade signale une pâleur injabituelle. Depuis 3 mois, elle se plaint d'une anorexie élective pour les viandes, d'une fatigabilité anormale et signale enfin un amaigrissement important : perte de I5 kgs en 2 ans. Parallèlement à cette altération de l'état général, la malade accuse une symptomatologie digestive à type de nausées, de flatulence, de digestions lentes avec ballonnement abdominal, enfin de douleurs abdominales diffuses, intermittentes, surtour nocturnes, sans rythmicité ni périodicité nettes, sans rapport avec la défécation. La malade signale encore l'existence de selles noires par épisodes.

Examen clinique :

- Cadre colique douloureux et gargouillant au niveau du caeco-ascendant et la moitié droite du transverse ;
- le reste du côlon est seulement discrètement sensible ;
- Tuméfaction abdominale palpable dans le flanc droit ;
- Toucher rectal normal.

Hémogramme : 2 900 000 G.R.
6 600 G.B.

V.S. : 4-II

Lavement baryté objective sur le caecum une lacune circulaire avec défilé irrégulier. En outre, abaissement et refoulement de l'angle droit par une hépatomégalie.

L'INTERVENTION :

Malgré l'âge de la malade qui conserve un relatif bon état général elle est proposée. Devant le refus de celle-ci par la famille, la malade s'incline. On la laisse sortir le 3 Mars I967.

CONCLUSION :

Cancer du caecum chez une femme de 84 ans, cholécystectomisée hystérectomisée et constipée chronique, découvert à l'occasion d'une altération de l'état général et de troubles digestifs. Suspicion clinique de néoformation colique droite. Forte présomption radiologique. Refus d'intervention par la famille.

OBSERVATION N° 40

Madame TAN ... Antoinette, 70 ans, est hospitalisée dans le Service du Professeur LEGER le 4 Juin I968 pour un syndrome occlusif.

Antécédents :

Ulcère de la petite courbure ;
Cholécystectomie en I965.

HISTOIRE DE LA MALADIE :

Début apparent il y a I5 jours par des douleurs abdominales sus-ombilicales, à type de torsion et survenant après ingestion d'aliments.

La veille de son hospitalisation, la malade est prise de douleurs abdominales initialement épigastriques, irradiant à tout l'abdomen, déclenchées par toute ingestion, même liquidienne et soulagées par des vomissements alimentaires.

Examen clinique :

Abdomen météorisé, sensible, tympanique.

Hémogramme :
4 I40 000 G.R.
7 200 G.B.
74 P.N.

Abdomen sans préparation :

Présence de niveaux liquides. Quelques anses grêles dilatées

Lavement baryté :

Au niveau du tiers droit du côlon transverse, image d'invagination intestinale faisant évoquer la possibilité d'une tumeur.

INTERVENTION le 7.6.68 : hémicolectomie droite.
Tout l'étage sus-mésocolique est exclu par des adhérences (de l'estomac en particulier) qui empêchent de palper le foie. Virole du transverse dans sa partie droite avec énorme dilatation du caecum qui vient adhérer à la tumeur. Colectomie droite. Nombreux ganglions enlevés manifestement néoplasiques, mais il en existe dans le mésentère, notamment le long de l'A.M.S. qui sont inextirpables. Anastomose termino-terminale.

ANATOMO-PATHOLOGIE :

- Macroscopie : le côlon transverse est occupé par une tumeur maligne bourgeonnante ; il existe un accolement colo-colique au niveau de la zone tumorale.

- Microscopie : Adénocarcinome colique de type lieberkuhnien ou colloïde muqueux largement étendu. Cinq ganglions lymphatiques prélevés dans le méso sont indemnes de métastase. L'appendice présente des lésions d'appendicite chronique oblitérante.

EVOLUTION :

Suites opératoires troublées par l'apparition d'une phlébite des membres inférieurs.
Décès le 3.8.68 en maison de repos.

CONCLUSION :

Cancer du transverse droit, chez une femme de 70 ans, découvert à l'occasion d'une occlusion intestinale aiguë. Sur le lavement baryté, aspect d'invagination sur le transverse, dans son tiers droit, Découverte opératoire d'une tumeur maligne. Confirmation histologique. Hémicolectomie droite. Décès.

RESULTATS SUR 40 OBSERVATIONS PERSONNELLES

En trois ans, nous avons eu l'occasion d'étudier 40 cas de cancers du côlon droit. En reprenant les dossiers de ces 40 malades, nous avons pu faire les constatations suivantes, dont toutes ne rejoignent pas les données classiques.

AGE :

La majorité de nos malades (33) ont entre 60 et 90 ans, ce qui diffère notamment des autres statistiques, l'âge moyen de nos malades étant de 68 ans, soit 10 ans de plus que l'âge moyen classique. Cette nette prédilection au cours des sixième et septième décades n'est retrouvée que dans la statistique de SPEAR et BRAINARD, selon lesquels 78% des cancers du côlon droit s'observent entre 60 et 80 ans. Deux de nos observations seulement concernaient des malades de moins de 50 ans, dont une femme de 46 ans et un homme de 48 ans.

SEXE :

Dans notre série, les femmes sont plus fréquemment atteintes que les hommes (23 ; 16). Cette inégalité qui n'est pas non plus classique tend à le devenir. Dans toutes les statistiques d'autrefois les cancers du côlon droit étaient plus fréquents chez l'homme que chez la femme. Durant la dernière décade, toutes les statistiques que nous avons pu consulter à l'exception de celle de YOVANOVITCH (Belgrade), soulignent la prédominance du sexe féminin dans leurs observations.

LOCALISATION :

La localisation exacte est difficile à préciser pour les cancers du côlon droit qui sont volumineux et empiètent fréquemment d'une région sur une autre. Nos 40 cas sont donc classés avec plus ou moins d'exactitude

la plupart d'après l'examen de la pièce de colectomie, les autres, inenlevables, d'après les données forcément imprécises de la laparotomie ou de la radiologie :

- caecum : I4
- ascendant : I3
- angle droit ; 7
- transverse : 6

ANATOMIE PATHOLOGIQUE :

L'examen histologique sur 24 pièces, a mis en évidence les 24 fois celui d'un adénocarcinome.

Les ganglions prélevés dans le mésocôlon réséqué, examinés systématiquement au microscope, se sont montré envahis dans 8 cas (soit I fois sur 3) et indemnes dans I6 cas (soit 2 fois sur 3).

RECAPITULATION DES SIGNES CLINIQUES : (signes initiaux et signes révélateurs)

Il est très intéressant de préciser quelles ont été les premières manifestations de la maladie (signes initiaux) et quelles manifestations ont permis la découverte du cancer (signes révélateurs).

Dans chacun des deux cas, il peut y avoir plusieurs signes associés Le signe initial a été, dans certains cas, le signe révélateur.

A/ SIGNES INITIAUX :

SYMPTOMES	NOMBRE	%
I/ Douleurs abdominales	I4 fois	35
2/ Altération de l'état général	5 fois	I2,5
3/ Troubles du transit intestinal	8 fois	20
4/ Présence de sang dans les selles	2 fois	5
5/ Syndrome d'obstruction type Koenig	6 fois	I5
6/ Syndrome d'occlusion intestinale aiguë	3 fois	7,5
7/ Asymptomatique	2 fois	5

B/ SIGNES REVELATEURS :

SYMPTOMES	NOMBRE	%
I/ Douleurs abdominales	3 fois	7,5
2/ Altération de l'état général	4 fois	I0
3/ Troubles du transit intestinal	8 fois	20
4/ Occlusion intestinale aiguë	II fois	27,5
5/ Présence de sang dans les selles	3 fois	7,5
6/ Syndrome d'obstruction type Koenig	4 fois	I0
7/ Anémie ou signes cliniques d'anémie	5 fois	I2,5
8/ Présence d'une masse abdominale	2 fois	5

Tels étaient les aspects cliniques des cancers du côlon droit dans notre série. Il faut insister sur :

- Les signes de début, qui sont très discrets et souvent méconnus : la tumeur existe sans gêner le transit et sans irriter la muqueuse et ne donne pas de traduction clinique. A partir du moment où les signes cliniques existent, la tumeur est déjà en général ancienne, d'où la fréquence des opérations "dites précoces" et rencontrant déjà des tumeurs évoluées.

- Aucun signe clinique n'est spécifique et pathognomonique et la symptomatologie est extrêmement variable. Il est impossible de ce fait de décrire une forme clinique unique.

D'une façon générale, nous voyons deux types de malades, les uns pour des accidents aigus, les autres pour des signes chroniques.

A/ Formes aiguës : Il s'agit de malades vus en urgence, pour des accidents abdominaux aigus. Ce sont les cas les plus trompeurs où le diagnostic est le plus difficile.

I/ L'occlusion intestinale : est la complication la plus fréquemment rencontrée. Cette notion n'est pas très classique. Il est au contraire habituel d'insister sur le fait que les cancers du côlon droit se sténosent peu, ils s'infectent volontiers, contrairement aux cancers gauches où l'occlusion intestinale aiguë est la complication majeure et souvent révélatrice. Nous avons vu, d'après les statistiques, combien cette opposition et cette schématisation est abusive.

Nous trouvons dans notre série II cas de cancers du côlon droit révélés par un SYNDROME OCCLUSIF AIGU et opérés en urgence. Chez trois de ces malades, l'occlusion intestinale aiguë est inaugurale et n'est précédée d'aucun symptôme préalable, alors que chez les 8 autres, elle fait suite à des crises d'obstruction à répétition. Il est donc des tumeurs du côlon droit qui ne se révèlent que par une occlusion aiguë : l'occlusion, tout en étant révélatrice, est plus difficilement rapportée à sa cause.

L'occlusion aiguë est donc apparue dans notre série comme une complication beaucoup plus fréquente qu'il est classique de le dire : 27,5% au lieu de 10%.

Les localisations de ces tumeurs occlusives et sténosantes sont les suivantes :

- Ascendant : 5
- Angle droit : 3
- Transverse : 2
- Caeco-valvulaire : I

2/ Les formes infectées : elles concernent des malades présentant un tableau de suppuration de la F.I.D. Si ce syndrome est évident, son origine exacte peut être discutée. Un seul de nos malades (obs. n° 2I) est vu pour un tableau de suppuration de l'hypocondre droit. Il est alors opéré avec le diagnostic de CHOLECYSTITE : le diagnostic est redressé lors de la laparotomie qui découvre un abcès sous-hépatique péri-néoplasique à point de départ colique.

3/ Les perforations : sont relativement rares. Nous l'avons observé une seule fois : il s'agissait d'une perforation in situ d'un cancer caecal. Cette complication était révélatrice : c'est sur le diagnostic de péritonite, sans préjuger de son origine précise, que l'on est intervenu.

B/ Formes chroniques : Elles se présentent sous un masque extrêmement polymorphe et peuvent évoquer des affections très variées.

Il est :

I/ des formes douloureuses : ces douleurs peuvent affecter tous les types, toutes les localisations. La confusion avec des affections digestives de voisinage, vésiculaires ou gastriques, est assez fréquente (d'où l'appellation de formes "pseudo-gastriques"). Les douleurs abdominales constituent un signe majeur par leur fréquence et leur précocité.

2/ des formes avec atteinte de l'état général : le plus souvent il s'agit d'un amaigrissement progressif inexpliqué et souvent important, de l'ordre d'une dizaine de kilos ou plus. L'intérêt des signes généraux vient du fait que leur association à des troubles digestifs vagues doit attirer l'attention.

3/ des formes avec troubles du transit. Les modifications du transit intestinal ont été observées dans 20% des cas. Il s'agissait : 6 fois de diarrhée, I fois de constipation, I fois d'alternance des deux. Ces chiffres confirment la valeur sémiologique de la diarrhée, notion ancienne mais qui, ensuite, avait été considérée comme erronée.

La diarrhée inaugure souvent les modifications du transit, quelles qu'elles soient.

Au total, l'existence d'une poussée diarrhéique survenant chez un adulte se plaignant de quelques douleurs abdominales persistantes, ou bien survenant avant une période de constipation ou d'aggravation d'une constipation préexistante, nous semble être un signe d'alarme de valeur.

4/ des formes hémorragiques et anémiques :la présence de sang dans les selles ou la constatation de signes cliniques d'anémie constituent évidemment des signes de grande valeur car ils inquiètent et incitent à pratiquer un examen radiologique.

Il est classqiue là encore d'insister sur le fait qu'il ne s'agit rarement d'hémorragie abondante. Nous avons eu l'occasion d'observer 3 cas révélés par une entérorragie : il s'agissait chaque fois d'un melaena très abondant entraînant une déglobulisation très importante et ayant nécessité des transfusions.

L'anémie constitue un signe révélateur relativement fréquent. Comme nous l'avons noté 5 fois (I2,5%) chez certains malades la découverte d'une hernie hiatale avait été passagèrement considérée comme une explication suffisante de l'anémie. Il y a là un risque que nous tenons à signaler. D'où la règle qui ne devait souffrir aucune exception de ne pas attribuer imprudemment à une hernie diaphragmatique la paternité d'une anémie avant d'avoir pratiqué un lavement baryté.

5/ des formes tumorales : la perception d'une masse abdominale est très fréquente : cela implique malheureusement que les malades sont trop souvent vus à un stade évolutif tardif. C'était le cas de 22 de nos malades sur 40. Deux fois seulement, la constatation de cette masse abdominale a été le symptôme révélateur.

EXAMEN RADIOLOGIQUE DU CÔLON :

Il constitue l'étape fondamentale du diagnostic. Le lavement baryté a été pratiqué chez 37 malades. Les 3 observations dans lesquelles cette exploration radiologique fait défaut concernent :

- l'une : un malade (obs n° I3) chez qui elle était contre-indiquée, du fait de l'existence d'un pneumopéritoine sur les clichés de l'abdomen sans préparation.

- la seconde : une malade (obs n° 3) décédée le surlendemain de son admission, avant toute exploration radiologique.

- la troisième : un malade (bos n° 2I) chez lequel du fait d'une erreur d'orientation diagnostique, les explorations radiologiques se sont orientées vers les voies biliaires, sans que l'on pense à demander un lavement baryté.

Profitons-en pour préciser qu'à notre avis le lavement baryté standard, tel qu'il est habituellement administré, est toujours possible, hormis les rares cas de contre-indication formelle . Il demande parfois de s'armer de courage et patience, mais l'on ne doit pas capituler prématurément, arguant du grand âge de la malade ou de son incontinence sphinctérienne.

Sur les 37 dossiers radiologiques :

- 29 fois, la lésion a été d'emblée reconnue radiologiquement, sans aucun doute ;
- 8 fois, le diagnostic n'a pas été fait d'emblée : la lésion a été méconnue ou confondue avec d'autres images non néoplasiques.

Sur ces 37 observations, la répartition des différentes images radiologiques était la suivante :

- lacune circulaire	:	22 fois
- lacune totale	:	8 fois
- image d'invagination	:	3 fois
- lacune marginale	:	I fois
- aspect normal	:	I fois
		35

L'analyse des 8 dossiers radiologiques où l'aspect radiologique n'est pas convaincant est intéressante en regard de l'importance fondamentale du lavement baryté pour le diagnostic.

Ces 8 cas peuvent se répartir en 2 groupes :

- 3 observations où la lésion est confondue,
- 5 observations où la lésion est méconnue.

I/ Les 3 observations où la lésion est confondue concernent trois localisations caecales où l'anomalie radiologique est reconnue, mais où l'interprétation des images est erronée.

a/ Dans le premier cas (obs n° 23) l'erreur est faite avec une tuberculose iléo-caecale en raison des antécédents du malade et de l'aspect radiologique de la dernière anse iléale que l'on croyait pathologique.

b/ Le deuxième cas (obs n° I2) la discussion diagnostique est ouverte et oscille entre une appendicite pseudo-tumorale et une lésion néoplasique, sans qu'il soit possible radiologiquement de conclure.

c/ Dans le troisième cas (obs n° 30) discussion entre deux éventualités devant une amputation du bas-fond caecal : compression extrinsèque ou invagination sur tumeur.

2/ Les 5 observations où la lésion a été méconnue concernent trois localisations sur le caeco-ascendant : I sur le caecum et 2 sur l'ascendant, 2 au niveau de l'angle droit. Ces 5 malades peuvent encore être eux-mêmes divisés en trois catégories :

- interprétation pas assez soigneuse des clichés,
- faute technique : manque de rigueur dans la conduite de l'examen,
- insuffisance même du procédé d'exploration colique.

a/ Trois observations illustrent en la soulignant la faute réalisée par une lecture hâtive. Trois fois, les clichés ont été jugés rassurants et ont innocenté le côlon droit, alors que nous avons pu constater que la lésion était cependant visible et parfois hélàs, évidente. Une fois, elle était soupçonnable et aurait dû rendre très circonspect dans l'interprétation.

- l'une de ces observations (n° 35) concerne un cancer de l'angle droit qui a échappé à l'analyse des images pour avoir négligé la lecture du cliché d'évacuation où l'image lacunaire est pourtant indiscutable.

- la seconde (obs n° I6) est celle d'un cancer de l'ascendant resté méconnu parce que l'attention a été polarisée sur des lésions de sigmoïdite diverticulaire, posant le problème de leur éventuelle coexistence avec une lésion néoplasique du sigmoïde.

Nous ne saurions assez insister sur l'absolue nécessité d'examiner la totalité du cadre colique car les lésions les plus redoutables ne sont pas toujours les plus apparentes ni les plus évidentes.

- la troisième (obs n° 34) a trait à un cancer du caecum demeuré méconnu des radiologistes. Son diagnostic était véritablement malaisé du fait de l'existence d'un caecum recurvatum accolé en canons de fusil à l'ascendant et très difficile à dégager, malgré les artifices techniques, de la compression dosée, du rayonnement oblique et de l'obliquité du malade. Néanmoins, l'absence d'opacification de la dernière anse iléale aurait dû rendre très prudent et inciter à demander un complément d'examen par voie haute avanr d'affirmer l'intégrité du cadre colique. Il est indispensable, répétons-le , lorsqu'on a un doute diagnostique, de chercher à obtenir le reflux dans le grêle de manière à situer avec précision le caecum.

b/ Une de nos observations (obs. n° 38) est à mettre sur le compte de l'opérateur dans la conduite même de l'examen. Il s'agissait d'un cancer de l'angle droit, qui est passé inaperçu sur le lavement baryté en raison de la superposition des deux segments coliques à ce niveau. Elle illustre la nécessité de s'acharner à obtenir la dissociation de l'anse hépato-colique, ce qui est en règle aisé, en imprimant au malade un certain degré d'obliquité et en ayant recours à la compression dosée.

Il est donc important tout d'abord de juger de la qualité de l'examen, de se rendre compte de son insuffisance technique et de redemander au besoin un nouvel examen avant d'affirmer l'intégrité des parois coliques. Le cadre colique doit être déroulé en totalité.

c/ Une dernière observation (obs. n° 20) fait le procès direct du lavement baryté standard comme méthode d'exploration radiologique du côlon. Il s'agissait d'un cancer développé auxdépens de l'ascendant et resté parfaitement méconnu sur la foi d'un premier lavement baryté. Nous n'avons pas eu personnellement l'occasion d'étudier ce dossier radiologique d'un autre Service de Radiologie des Hôpitaux de Paris, qualifié d'irréprochable dans sa réalisation technique, après une sévère analyse et vérification rétrospective des clichés. Quinze jours plus tard, la malade était à nouveau hospitalisée d'urgence en occlusion aiguë.

Force est donc de conclure qu'il est des cas, à la vérité assez rares, où un cancer du côlon, parfois déjà relativement volumineux, n'a pas été révélé par une exploration radiologique parfaitement correcte. Comme toute autre investigation, le lavement baryté connaît ses insuffisances et ses limites.

LE TRAITEMENT CHIRURGICAL:

Parmi les 37 malades ayant subi une intervention, il a été pratiqué:

- 2 fois une laparotomie exploratrice simple : il s'agissait dans les 2 cas de malades porteurs d'une carcinose péritonéale avec ascite : l'opérateur a préféré s'abstenir de tout acte même palliatif.

IO fois, une anastomose iléo-transverse a visée purement palliative. Il s'agissait 9 fois de malades porteurs d'une tumeur dont l'envahissement local, ganglionnaire ou métastatique rendait l'éxérèse impossible ou illusoire ; I fois d'une malade dont l'état général contre-indiquait l'éxérèse.

- 25 fois enfin, une hémicolectomie droite portant ainsi le taux de résécabilité à 62,5%; ce qui concorde globalement avec le pourcentage des autres séries publiées dans la littérature. Toutes les statistiques consultées rendent compte de cet important chiffre d'éxérèses contrairement à ce qui se passe pour les tumeurs rectales ou sigmoïdiennes.

Nous n'avons pas envisagé les modalités techniques de ces interventions qui sortent du cadre de notre étude et dépassent nos compétences. Nous ne nous croyons pas autorisé à donner ici plus qu'une simple et rapide esquisse de la thérapeutique des cancers du côlon droit en rappelant que toutes les interventions d'éxérèse à visée curatrice ont consisté en une hémicolectomie droite qui fut toujours réalisée en un seul temps.

RESULTATS IMMEDIATS :

A l'opposé des résultats éloignés que nous ne pouvons envisager en raison du caractère trop récent de notre série, l'évolution immédiate post-opératoire enregistre malheureusement I5 décès sur les 37 malades opérés, soit une mortalité de 40%.

Ce chiffre très élevé ne fait que traduire avec plus d'acuité la fréquence des diagnostics tardifs et chez des malades âgés, soit à la période terminale, soit au cours d'accidents aigus, soit encore porteurs de tumeurs à l'extrême limite de la résécabilité.

La répartition de la mortalité post-opératoire suivant le type de l'intervention est la suivante :

- après iléo-transversostomies simples : 5 (sur I2) soit 42%
- après hémicolectomie droite : 9 (sur 26) soit 35%
- après laparotomie simple : I (sur 2) soit 50%.

Tous ces décès sont survenus précocement, du 2ème au 30ème jour de l'intervention. Sur les 9 décès après intervention d'éxérèse : 7 ne sont pas imputables au type de l'intervention : 3 décès sont survenus chez de malades qui n'ont pu faire les frais de l'intervention ; 4 décès sont dus à une défaillance cardio-pulmonaire, dont 2 à une embolie pulmonaire massive, I à un oedème aigu du poumon, I à un encombrement respiratoire.
Par contre, 2 décès doivent être mis au passif de l'hémicolectomie droite et causée par une désunion de l'anastomose intestinale, avec péritonite.

Pronostic lointain :

Comme toute étude de ce genre, nous n'avons pu suivre ces malades dans leur intégrité et nos observations sont encore trop récentes pour établir un pourcentage de survie à distance.

Les résultats éloignés sont, comme pour tous les cancers, grévés par les récidives et les métastases. Ils paraissent légèrement plus favorables que ceux des autres localisations sur le gros intestin. Voici, à titre indicatif et comparatif, quelques résultats relevés parmi d'autres dans la littérature concernant la survie à distance :

	NOMBRE DE MALADES	SURVIE A 5 ANS
GRINNEL	I86	54,5 %
GRIFFING	425	60,4 %
WILSON	II6	53,4 %
ROUX et CARCASSONNE	-	6I %
MOUCHET	6I	42 %

TABLEAU RECAPITULATIF DE NOS 40 OBSERVATIONS

	NOMBRE	%
- EXPLORATION PAR LAVEMENT BARYTE	37	92,5 %
- radiologie probante	29	78 %
- radiologie non probante	8	22 %
- DIAGNOSTIC PRE-OPERATOIRE	29	72,5 %
- LAPAROTOMIE DE DIAGNOSTIC	8	20 %
- INTERVENTIONS	37	92,5 %
- laparotomie simple	2	5 %
- intervention palliative	I0	26 %
- intervention à visée curative	25	67,5 %
- DECES POST-OPERATOIRE	I5	40 %

C O N C L U S I O N S

L'étude analytique de 40 cancers du côlon droit permet certaines conclusions pratiques :

I/ SUR LE PLAN ETIOLOGIQUE :

La fréquence des cancers coliques au cours des sixième, septième et huitième décades de la vie, n'a rien de surprenant, même si elle ne concorde pas tout à fait avec les notions classiques. L'on peut raisonnablement s'attendre à l'avenir à ce que l'accroissement de la longévité entraîne une augmentation de la fréquence de ces cancers. Nous avons retrouvé la nette prédilection pour le sexe féminin, mentionnée par d'autres auteurs car il semble que l'on assiste depuis quelques années à une inversion de la répartition en fonction du sexe.

2/ SUR LE PLAN DES SIGNES REVELATEURS :

Nos chiffres soulignent l'importance des troubles du transit (occlusion, sub-occlusion, constipation ou diarrhée, syndrome de Koenig) qui ont été l'occasion du diagnostic chez 23 de nos malades.

Notion peu classique s'il en est une, II cancers sur 40 sont diagnostiqués à l'occasion d'une occlusion intestinale aiguë, soit 27,5%. C'est dans notre série le signe révélateur le plus fréquemment observé. Trois fois, l'occlusion était provoquée par une invagination.

Sur 8 malades venant consulter pour des modifications récentes du transit intestinal, il s'agissait 6 fois d'une diarrhée.

4 fois le diagnostic est porté à l'occasion d'un syndrome d'obstruction s'apparentant au syndrome de Koenig du grêle.

Viennent ensuite, par ordre de fréquence décroissante des signes révélateurs :

- l'anémie, chez 5 malades,
- une simple altération de l'état général, chez 4 malades,
- la présence de sang dans les selles chez 3 malades,
- enfin, la constatation d'une masse abdominale chez 2 malades.

Tous ces faits ne font que confirmer la pauvreté habituelle et le manque d'originalité des symptômes initiaux.

3/ SUR LE PLAN DES EXPLORATIONS A VISEE DIAGNOSTIQUE :

Les investigations radiologiques ont une place de premier choix. Le lavement baryté est l'examen fondamental dans la détection des cancers du côlon droit, à condition d'être très bien conduit et correctement interprété.

L'importance de l'examen radiologique et sa valeur se confirment chez 29 de nos malades chez lesquels il révèle une image lacunaire typique, le plus souvent circulaire, responsable de l'image de défilé étroit et irrégulier. Ces résultats sont probants dans 78 % des cas.

Sur les 8 cas où la radiologie n'a pas été concluante, 5 fois seulement les conclusions radiologiques ont retardé le diagnostic, soit I3 % des cas ; 3 autres ayant donné seulement lieu à une discussion sur l'étiologie d'une image organique devant l'anomalie du bas-fond caecal.

En définitive, le diagnostic de cancer colique droitsera le plus souvent établi avant l'intervention, au terme de l'étape clinique et radiologique. 29 de nos malades ont été opérés avec un diagnostic exact, soit 72,5 %. Ce n'est que dans 8 cas, dont 2 non examinés radiologiquement, soit 20 % que la tumeur n'a été révélée que par l'intervention exploratrice.

Le retard au diagnostic des cancers du côlon droit ne paraît donc pas tellement dû aux insuffisances de l'examen radiologique, mais bien plutôt au manque d'originalité des signes de début qui font demander trop tardivement cet examen.

4/ SUR LE PLAN DU DIAGNOSTIC DIFFERENTIEL :

Les erreurs de diagnostic se sont révélées relativement rares dans notre série, puisqu'elles ne sont notées que 5 fois : deux erreurs de diagnostic clinique et trois erreurs d'interprétation radiologique.

Un malade (obs. n° 2I) a été opéré avec le diagnostic de cholécystite aiguë : il s'agissait d'un abcès sous-hépatique péri-néoplasique.

Chez un autre (obs. n° 9) la tuméfaction abdominale avait été prise pour une hépatomégalie. Ce malade, ayant subi une colectomie gauche I8 ans auparavant pour un cancer du sigmoïde, l'on pensait à une métastase hépatique et c'est le lavement baryté qui a rétabli le diagnostic.

Dans une observation (obs. n° 23), l'image du cancer caecal a été prise pour celle d'une tuberculose hyêrtrophique chez un ancien tuberculeux pulmonaire.

Une quatrième fois (obs. n° I2), ce fut l'erreur classique avec l'appendicite tumorale et le cancer fut découvert lors de l'intervention.

Une fois enfin (obs. n° 30), une image de refoulement avait fait conclure, à tort, à une lésion extrinsèque.

5/ SUR LE PLAN THERAPEUTIQUE :

L'hémicolectomie droite fut réalisée 25 fois, soit un taux de résécabilité de 67,5 %. I0 fois, on ne put pratiquer qu'une intervention palliative et 2 fois, on dut se contenter d'une laparatomie.

6/ SUR LE PLAN DES RESULTATS :

Sur les 37 malades opérés, on enregistre I5 décès post-opératoires dans les quatre premières semaines, soit une mortalité de 40 %.

Les cancers du côlon droit devraient donc, sur le plan théorique, être de ceux dont les résultats thérapeutiques sont bons, car ils se présentent pendant longtemps dans des conditions chirurgicales et carcinologiques favorables. En pratique, ces résultats sont cependant assez médiocres car le diagnostic est trop souvent posé tardivement.

Dans l'état actuel de nos ressources diagnostiques, un malade sur trois ne pourra bénéficier que d'un traitement palliatif, sa tumeur, lorsqu'elle est reconnue, étant déjà très évoluée. Le diagnostic de ce cancer n'est le plus souvent fait que tardivement parce que, se développant dans un organe de calibre assez large, il reste longtemps asymptômatique. Il ne s'exprime cliniquement que lorsqu'il perturbe le fonctionnement du caeco-ascendant, c'est-à-dire lorsqu-il obstrue de façon significative le calibre intestinal.

Le lavement baryté demeure l'examen capital. C'est un excellent examen, à condition d'être très bien fait et correctement interprété. Néanmoins, des cancers semblent pouvoir lui échapper, notamment en cas de localisation sur le caeco-ascendant, à plus forte raison lorsque les lésions sont peu évoluées. C'est dire, et on n'insiste pas assez sur ce fait, que l'interprétation des radiographies - malgré une technique rigoureuse - reste souvent extrêmement délicate. C'est souligner une fois de plus la difficulté d'un diagnostic précoce.

Les signes radiologiques précèdent en quelque sorte les manifestations cliniques des cancers du côlon droit. C'est donc dans le perfectionnement et l'affinement des méthodes d'exploration radiologique du côlon que l'on peut espérer améliorer le pronostic de ces cancers.

" Le progrès n'est plus à faire dans le traitement du cancer du côlon droit, mais bien dans son dépistage ". (J. LOYGUE)

Vu le Président de Thèse :

Professeur G. LEDOUX-LEBARD

Vu le Doyen de la Faculté :

Professeur G. BROUET

Vu et Permis d'Imprimer

Le Recteur de l'Académie de Paris

G. MALLET

B I B L I O G R A P H I E

ADDOU F.

Contribution à l'étude de 42 cas de cancers du côlon droit. Thèse Paris, I966, n° 5II, I04 p.

ADLOFF M. , GILLET M.

A propos d'une série de 64 cancers du côlon droit (45 hémicolectomies droites). Strasbourg Méd. , I966, I7, (I), p. I8-35.

AGRAN M.R. et coll.

Villous adenoma of the cecum : report of a case. Dis. Colon Rectum, Sept-Oct. I966, 9 p. 38I-383.

ALLCOCK J.M.

An assessment of the accuracy of the clinical and radiological diagnosis of carcinoma of the colon. Brit. J. of Radiol. , I958, 3I, n° 365 p. 272-277.

ANTONELLI N. et coll.

Pneumatic explosion of the cecum in patients with carcinoma of the colon.
Prensa Med. Argent. , 23 oct. I964, 5I, p. 999-I002.

ARSAC M. et coll.

Hémorragie digestive : double lésion gastrique et colique.
Confr. Radio anatomo-dhir. , 3I oct. I964, 72, p. 2I-22.

ASTROZHNIKOV I.V. et coll.

Pseudo-tumeurs du caecum.
Klin Med. (Moscou), aout I963, 4I, p. I4I-I44 (Rus.).

ATTWOOD H.D. et coll.

Direct intracardiac extension of a carcinoma of the cecum.
J. Path. Bact. , Janv. 66, 9I, p. 266-269.

BALIKIAN J.P. et coll.

Amebona of the transverse colon simulating carcinoma. Report of two cases with their roentgenologic manifestations.
J. Med. Liban, Mai-Juin 65, I8, p. 259-263.

BARALDI :

Tumeur amibienne du côlon transverse.
Arch. Mal. App. Dig. , t. 38, n° I-2, p. 73

BARBER E.W.

Carcinoma of the cecum and stomach.
Rocky Mountain Med. J., Janv. 64, 6I, p. I9-20

BARD M. et BISMUTH V. et PAUGAM B.

Tumeur carcinoïde du caecum. Valeur de l'artériographie mésentérique.
Sem. Hôp. Paris, II Avril 66, 42, p. II44-II5I.

BARETY M. et coll.

Eruption bulleuse para-néoplasique.
Bull. Soc. Franc. Derm. Sypl. , Juil-Aout 66, 73, p. 4II-4I2.

BAUM A.E. et coll.

Villous adenoma of the colon. Report of an unusual case in the caecum.
Amer. J. Gastro-Ent. , Juil. 66, 46, p. 5I-57.

BENSAUDE A.

L'évolution cancéreuse des tumeurs bénignes du rectum.
Thèse Paris, I937, bibliogr.

BERGE D.

Occlusion de l'intestin grêle par cancer colique.
Thèse Paris, I954,n° 583.

BERK R.N. , SADOWSKY N.M. (Walpol)

Cancer du caecum et du côlon ascendant (9I observations).
Amer. J. Surg. , I962, I04, p. 27-36.

BERNAILLE C. , VALLEE G. , MICHEL J.R.

Intérêt de la radiologie dans le diagnostic des cancers du côlon.
Feuillets Electro-Radio. I96I, n° 4, p. I-II.

BERTHON G.

Hérédité et pronostic de la polypose recto-colique généralisée.
Thèse Bordeaux, I959, bibliogr.

BERTRAND P. , GIRARD M. et Coll.

Cancer du côlon et rectocolite hémorragique.
Arch. Mal. App. Dig. , mai I952, t. 5I p. 575-584.

BERTON F.

Cancers coliques multiples. Intérêt dogmatique et conséquences pratiques.
Thèse Paris, I96I, n° I024, 82 p.

BERTRAND, POUYET, GIRARD.

Cancer du côlon et rectocolite hémorragique. 2 nouvelles observations
Arch. Mal. App. Dig. , I962, t. 5I, p. 575.

BERTRAND P. , LOMBARD-PLATET R. et BRIVET P.

Une statistique de I45 cancers du côlon droit.
Lyon Chir., sept. 65, 6I, p. 672-677.

BIANCO Arturo, VENTURINI Antonio, PISANO Gaetano.

Les tumeurs du côlon droit (considération cliniques déduites de l'étude de 49 cas).
Gazz. Int. Med. Chir. , I96I, 66, p. I37I-I40I.

BIENAYME J.

Les cancers du côlon droit, leur traitement (82 obs.)
Thèse Paris, I956, n° I47.

BISMUTH V.

Valvule iléo-caecale normale et pathologique.
E.M.C. , Oct. I965, 33 472, EIO.

BLANC F. et SIGUIER F.

L'amibiase.
L'Expans. Scient. Edit. , Paris I950

BONELLI W.R.

Malignant tumors of the small and large intestines in infants and children.
Clin. Proc. Child. Hosp. I947, 3, p. I5I.

BOQUIEM Y. et DELHUMEAU G. (Nantes).

Image lacunaire de la région iléo-colique après colectomie pour cancer de l'intestin chez un ancien tuberculeux. Récidive ou tuberculose intestinale ?
J. Radio et Elect. [illegible] Méd. I963, T. 44, n° 8-9, p. 96 ; Presse Méd. 9 juin I962, 70, n° 28, p. I62

BORTOLOTTI E.

Aspecific inflammatory tumors of the cecum. Contribution to the study.
Minnerve Chir. , 29 Fév. 64, I9, p. I34-I4I.

BOUCARD .

Côlon : cancer et diverticules : les difficultés de leur diagnostic différentiel.
Thèse Paris, I952, n° 66.

BOUVRY M.

Amibiase coeco-appendiculaire.
Rev. Prat. , I/9/68, t. I8, n° 22, p. 3I6I-3I67.

BRIVET P.

Etude d'une série de I44 cancers du côlon droit.
Thèse Lyon I964, n° I79, IOI pages.

BROOKE, BRYAN N.

Malignant transformations of the ulcerous colites.
Dis. Colon Rectum, I96I, 4, p. 393-398.

BUCHET R. BELKAID A., CHAPIRO J. , JOUVE R.

Appendice iléo-caecal.
E.M.C. I967, II, 33, 473, AIO.

BUFFET J.D.

Pseudo-tumeurs du caecum.
Rev. Med. Suisse Rom. oct. 65 85, p. 776-778.

BUSSON A. , CHOME J.

Neuromatose colique.
Arch. Mal. App. Dig. I968, 57, p. 22I

BUTLER et ORMOND.

Cancer du rectum et caecum.
Bull. Soc. Chir. Paris, I6 Mai I930.

CACHIN M., LEVY Cl. et NAUCIEL Ch.

Le dépistage des cancers coliques par le médecin praticien.
Rev. Prat., cancers coliques, II Jan. 63, T. XIII, n° 2 p. I4I-I50.

CANDARDJIS G.

Etude des tumeurs du côlon à l'aide du baryum.
Schweiz Med. Wschr., 6 mai 67, 97, p. 577-585.

CARAYON A. et TOURNIER-LASSERVE Ph.

L'amibiase colique chirurgicale
Med. Trop. I962, 22, p. 543-589.

CASE T.C. et Coll.

Carcinoma of the cecum in a 97 year old woman.
J. Amer. Geriat. Soc. Avril 65, I3, p. 385-387.

CASE T.C. et Coll.

Endometria of the cecum.
J. Amer. Geriat. Soc. Fev. 66, I4, p. I67-I7I.

CHALNOT P., GROSDIDIER J. et JACQUOT A.

Diagnostic des cancers coliques révélés par une complication.
Rev. Prat. , Cancers coliques, II Janv. 63, T. XIII, n° 2, p. I67-I75.

CHATELIN Cl.

Double cancer du côlon.
Sem. Hôp. Paris, I4 Juin 68, 44, I963-64.

CHATELIN Cl.

Tumeurs du caecum.
Confront. radio-anat-chir., Presse Méd. I96I, 69, p. 47-48.

CHATELIN Cl. et Coll.

Les tumeurs inflammatoires non spécifiques du côlon droit.
J. Int. Coll. Surg. Dec. 64, 42, p. 693-70I.

CHERIGIE E., PROUX Ch. et TAVERNIER C.

Technique de l'étude de la dernière anse grêle. Application à la bauhinite oedémateuse.
J. Radio Electro. I958, 39, n° II-I2, p. 495-496.

CHRISTEAS N. et Coll.

Carcinoma of the right colon diagnosed as appendicitis.
Proc. Roy. Soc. Med. Mars 69, 62, p. 257-258.

CHRISTIE A.C., COE F.O., HAMPTON A.D., WYATT G.W.

The value of tannic acid enema and post-evacuation.
Amer. J. Roentgenol. I950, 63, p. 657-664.

COHEN J.

Contribution à l'étude du cancer du côlon droit (A propos d'une série de 46 Observations)
Thèse Toulouse I966, n° I08, 48 pages.

COLCOCK B.P.

Carcinoma of the colon.
Surg. Clin. N. Amer. , Juin 67, 47, p. 647-655.

COLCOCK B.P.

Early diagnosis in carcinoma of the right colon.
Dis. Colon Rectum. Dec. 64, 7, p. 482-485.

COLCOCK B.P.

Diagnosis of the carcinoma of the right colon.
Postgrad. Med. I957, IO, p. I5I.

CLUTTS G.R. et Coll.

Carcinoma of the colon in children under I6 years of age.
Amer. J. Surg. Oct. 64, 30, p. 67I-676.

CORNET A., BARREAU G., BERGERET Ch. et TERRIS G.

Schwannome du côlon.
Sem. Hôp. Paris, I965, 4I-8, p. 45I-456, Illust. 7.

COUADE M.L.

Contribution à l'étude des volvulus aigus du caecum.
Thèse Paris, I948, n° 35.

CRISMER R. et Coll.

Lipome pédiculé de la valvule de Bauhin.
Conf. radio anatomo-chir., I7 Avril I965, p. IO-39.

DELANNOY E.

Invagination intestinale de l'adulte.
Rev. Prat. I959, 9, p. 4I5-4I9.

DARGENT M. et Coll.

A propos d'un cas de cancer spino-cellulaire du caecum.
Lyon Chir. Nov. 63, 59, p. 864-868.

DAY W.A.

Appendiceal intussusception simulating cecal tumor : case report.
Dis. Côlon Rectum, mars-avril 63, 6, p. II8-I20

DEBRAY Ch. et COSTE F.

Le diagnostic précoce du cancer du côlon droit.
Ent. de Bichat I967, "Médecine" Ed. Expans. Scienc. Franc. p; I23-I30

DE ARZÜA Zulaïca E.

Radiological aspects of cancer of the colon.
Rev. Clin. Esp. 3I Mai 66, IOI, p. 286-297.

DEBRAY Ch. , HARDOUIN J.P. , PIRONNEAU A. , TERRIS G. , et MARTIN E.

Les lipomes du côlon.
Arch. Mal. App. Dig. I963, T. 52, p. 883

DELABY J.P. et NUMA M.

Des léimoyomes intra-coliques.
Thèse Paris, I956, n° 283.

DELANNOY E. et Coll.

Cancers du côlon droit : statistiques sur I62 cas.
Lille Chir. Mars-Avril 65, 20, p. 83-9I

DELAHAYE R.P. , ISNARD J., PYARD M. (Versailles).

Les lymphosarcomes du caecum
J. Radiol. Electrol. Oct. I963, T. 44, n° IO, 3 fig. p. 625-634.

DEBRAY, LE CANUET, CHATELAIN, PETIT, AUSSAGE.

Les polypes isolés du côlon et leurs signes de dégénérescence néoplasique.

DEODATO G. et Coll.

On a case of lymphosarcoma of the cecum.
G. Ital. Chir. Mars 66, 45, p. IO38-IO45.

DIMLOVIE D. et Coll.

Lymphography in the diagnosis of tumors of the colon and rectum.
Srpski Arch. Celok lek. , oct. 66, 94, p. 893-894.

DOGLIOTTI G.

Lymphosarcoma of the ascending colon with acute pseudo-appendicular syndrom in a 9 year-old children (long terms results).
Rass. Int. Clin. Ter., I5.IO.65, 23, p. 2264-2267.

DONALD J.W.

Problems in diagnosis of carcinoma of colon.
Amer. Surg. Mai 67, I65, p. 705-708.

DOUGLAS J.A.

The double contrast examination of the colon.
Radiology, I953, 60, p. 387-389.

DESMARETS

Cancer du caecum.
Thèse Paris, I908

DONALD J.W. et Coll.

Problems in diagnosis of carcinoma of colon.
Amer. Surg. Mai 67, I65, p. 705-708.

DONOVAN A.J. et Coll.

Emergency right hémicolectomy.
Amer. J. Surg. Juin 65, I09, p. 705-7I0.

DUBARRY J.J.

Etats pré-cancéreux et cancers du côlon, polyposes.
Rev. Prat. cancers coliques, II Jan. 63, T. XIII, n° 2 p. 205-2I8.

DUNLEAVY A.A.

A new radiological technic for the earlier detection of carcinoma.
J. Brit. Med. Ass. , Sept. 65, 57, p. 75-78.

DUVERGEY

Cancer du caecum
Gaz. hebdo. Sciences Med. Bordeaux 3I.I.I0

EGER S.A.

Early diagnosis in carcinoma of the colon and rectum.
Dis. Colon Rectum, Nov. Dec. 64, 7, p. 486.

EIDEX M.F. et Coll.

Tuberculosis of the ascending colon minicking carcinoma.
Missouri Med. Janv. 65 62, p. 32-36.

ELKAN W.

"Inoperable" carcinoma of the right colon with invasion of the ureter.
Proc. Virchow. Med. Soc. NY, I963, 22 p. 88-94.

ELLIS H.

Carcinoma of the cecum and colon.
Brit. Med. J. 6 Juil. 68 3 p. 37-39.

ESPECHE A.N. , et Coll.

Multiple colonic carcinomas
Prensa Med. Argent. I.I0.65, 52, p. 2266-2269.

EXPOSITO B. et Coll.

On a case of reticulosarcoma of the caecum.
Arcisped. S. Anna Ferrare, I965, I8, p. 64I-658 (It.)

FERRARA B.E. et Coll.

Reversal of the right colon after medical left colectomy
Amer. Surg. Janv. 65, 3I, p. 44-49.

FASS L. et Coll.

Delay in diagnosis of carcinoma of right side of colon in patients treated for anemia.
Amer. J. Med. Sci. Mars 66, 25I, p. 255-259.

FARACO P. et MARINO B. (Roma)

Cancer du colon et rectum chez le jeune.
Gazz. Int. Med. Chir. 66, p. I506-I538.

FEKETE F. et HUGUIER M.

La pathologie rare du carrefour iléo-caecal.
Rev. Prat. I.9068, T. I8, n° 22 p. 3I69-3I77.

FERRIER J.P. et MOMBET J.

Les tumeurs malignes du carrefour iléo-caecal
Rev. Prat. I.9.68, t. I8 n° 22 p. 3I4I-3I5I.

FLABEAU F. , BERGER P.R. et COHEN-BOULAKIA.

Volvulus caeco-colique avec perforation diastatique du caecum.
Presse Med. I954, n° I p. 3 ; J. Radiol. Electrol. , I955 T. 36 n° I-2 p. I28.

FLETCHER B.D. et Coll.

Calcified adenocarcinoma of the colon.
Amer. J. Roentgenol. Oct. 67, IOI, p. 30I-305.

FLOYD C.E. et Coll.

Obstruction in cancer of the colon.
Amer. Surg. Mai 67, I65, p. 72I-73I.

FONTAINE R. , WARTER P. , WEILL F. et WAHL R. (Strasbourg).

Les aspects radiologiques des lipomes du côlon droit.
J. Radiol. Electrol. Juin-Juil. 63, T. 44, n° 6-7, p. 407-4I2.

FISCHER A.W.

Veber eim nem röntgenologische untersuchungsmethod des Dickdarm ;
Kombination von kontrasteinlauf und lufteinblasung.
Klin. Wschr. , I923, 2, p. I595-I598.

FISCHER A.W.

Zur röntgenologischem diagnosis und differencial diagnosis der polyposis coli.
Fortschr. Röntgenstr. I926, 34, p. 7I6-720.

FIJIEL S.J. , FIJIEL L.S. et ROSH D.R.

Study of colon by use of high-kilovoltage spot compression technique
J. Amer. Med. Ass. I958, I66, I269-I275.

FINSTERER.

Cancers du côlon droit.
Journées Med. Toulousaines Mai 48.

FISCHMANN M. et Coll.

Colonic cancers, clinical considerations.
Presna Med. Argent. I.IO.65 52, p. 2263-2266.

FOURNIER M.

La méthode de Welin.
J. Radiol. Electrol. I960, 4I, 3, p. I45-I47.

FOURNIER A.M. et PADOVANI J.

Exploration des côlons par la méthode des couches minces.
E.M.C. Radiologie. I959, 4, 33 4I5 AIO.

FRANCILLON J. BOUCHET A. et FEROLDI J.

Les fausses tumeurs malignes du caecum.
Arch. Mal. App. Dig. I964, 53, p. 27I.

FRANCILLON J. et Coll.

A propos du diagnostic des tumeurs du caecum.
Ann. Chir. Aout 63, I7, p. 982-990

FRASER G.A.

Cancers multiples du côlon.
Brit. J. Surg. I963, 50, p. 806-8IO.

FURNEMONT E.

Stercolithe du caecum.
J. Berle Radiol. I966, 49, suppl.3-4.

GAZZANIGA A.B.

Non traumatic clostridial, gas gangrena of the right arm and adenocarcinoma of the cecum. Report of a case.
Dis. Colon Rectum, Juil. Aout 67, IO, p. 298-300.

GAZET J.C.

The ileo-cecal valve syndrome.
Brit. J. Surg. Mai 64, 5I, p. 37I-374.

GALLUZI.

L'appendici troppo bella.
Riv. Radiolog. I963 3/2, p. 246-252 ;
J. Radiol. Electrol. Aout-sept. 64, t. 45 n° 8-9 p. 72.

GANDLIN R.E. , HOSSAIN R.A.

Carcinoma presenting as appendicitis.
Brit. Med. J. I6 Fev. 63, 5328, p. 469.

GASTARD J. , NEDELLEC G. et ALANIC M. (Rennes).

Cancer du côlon du sujet jeune.
Arch. Mal. App. Dig. I968, 57, p. 398.

GIRARD M. , BERTRAND P. , POUYET M. , CHABANON R. et LOMBARD-PLATET R.

Cancer du côlon et rectocolite hémorragique
Med. Monde, I96I, 37 e II e I5.

GIRARD M. ROUGEMONT, FEROLDI et LOISY Cl.

Ulcères du côlon droit opérés avec le diagnostic de cancer.
Arch. Mal. App. Dig. T. 40 n° 7-8 p. 95I ;
J. Radiol. Electrol. I953 t. 34, n° 3-4 p. 2944.

GLICK D.D. et Coll.

Primary malignant lymphosarcoma of colon or appendix. Report of 27 cases.
Arch. Surg. (Chicago), janv. 66, 92 p. I44-I5I.

GEOFFROY Y. LAURENT J. LAUMONEUR R. CARTIER P. RENAULT P. et MOREAU R.

Tumeur carcinoïde sécrétante du caecum. Etude clinique, anatomo-path. et biochimique.
Arch. Mal. App. Dig. I959, 48, p. 804-8I3.

GODART J. et Coll.

A propos d'un cas de lymphographie recto-colique. Valeur de la lymphographie.
Arch. Mal. App. Dig. Juil. Aout 65 54 p. 8I3-8I8.

GODLEWSKI .

Au sujet de l'examen radiologique du côlon.
Arch. Mal. App. Dig. I95I.

GOLDENBERG N. et Coll.

Causes of late diagnosis in cancer of the côlon.
Rev. Médico-chir. Iasi, Janv. Mars 66, 70, p. I27-I32.

GOLD FARB W.B.

Villous adenomas of the right colon.
Cancer, fev. 64, I7, p. 264-27I.

GOLYNSKY S. et Coll.

Carcinoïd of the cecum.
Pol. Przegl. Chir. Sprt. 66, 70 p. 39-46 (Pol.)

GOSSET Jean.

Cancer du côlon droit.
Masson Edit. I933 I vol. 327 pages.

GOUDEMAND M. et Coll.

Volvulus du caecum dans un cas de lymphosarcome.
Lille Med. Nov. 66, II p. IOOI-IOO5.

GRASSI G. et FIVOLI E.

Dermoïd cysto of the cecum
Ann. Ital. Chir. sept. 62 39, p. 9II-9I9.

GROULIER P.

Cancer méconnu du côlon ascendant ; perforation diastatique du caecum hémicolectomie droite d'urgence.
Marseille chir. sept. 64, I6, p. 342-346.

GRIFFIN G.D. JUDD E.S. GAGE R.P.

Carcinoma of the right side of the colon.
Ann. Surg. I956, I43, p. 330.

GRINNEL R.S.

Results in treatment of carcinoma of colon and rectum
S.G.O. I953, 96

GUERET A. LAMBLING A.

Semiologie radiologique du cancer du côlon
Presse Med. I960, 68, p. I477-I484.

GUESSEND K.G.

Amibiase colique chirurgicale.
Thèse Paris I962.

GUILLET R.

A propos des lésions pseudo-néoplasiques du caecum.
Lyon Chir. Sept. 63, 59, p. 74I-743.

GUIRAUD R.

A propos d'un cas de diagnostic difficile dans un syndrome douloureux de l'hypocondre droit : une hydronéphrose calculeuse simulant radiologiquement une tumeur de l'angle colique droit.
J. Med. Bordeaux, Juin 65, I42, p. 978-983.

GRIMOUD M. LAPEYRERE J. et VAMDAT F.

A propos de 2 cas de colvulus du côlon droit.
Toulouse Med. nov. 62, 63, p. IOO7-IOO8.

GRIGORIAN A.V. et Coll.

Errors in the diagnosis of cancer of the colon.
Vestu Khir. Grekov. Mai 66, 96, p. 8I-84.

HAENSZEL W. et Coll.

A note on mortality from cancer of the colon and rectum in the United States.
Cancer, Mars 65, I8, p. 265-272.

HAGEN R.

Un cas d'angiome du colon.
J. Radiol. Electrol. I952, t. 33, n° I-2, I05 pages.

HEILBRUN N. et BERNSTEIN CH. (Buffalo New York).

Diffucultés in roentgenologic diagnosis of tumors of cecum.
Amer. J. Roentgenol, avril 62, vol. 87, n° 4 p. 693-705.

HEMLEY Samuel D. (Brooklynn).

Diagnostic occasionnel d'un cancer du côlon droit au cours de la cholécystographie.
Amer. J. Dig. Dis. I952, I9, p. 295-298.

HENDRICK J.W.

Malignant tumors of cecum and right colon. Définition diag. and treat.
Arch. Surg. (Chicago) Juin 64 p. 954-965.

HERMANS A.L.

A tumor in the right lower abdomen. Appendiceal infiltration
T. Gastro-ent. I965, 8, p. 539-546.

HERRERA Carlos Alberto.

Roentgenology of colonic cancer.
Rev. Argent. Radio. Avril 67, n° I. p. I05-II2.

HILLEMAND P. et Coll.

Lymphoblasto-lymphocyto-sarcome du caecum.
Confront. Radio. Anatomo-chir. 20 Mai 67, 7, p. I06.

HOFFMANN V.

The malignant tumors of the small and large intestine. 2 clinical experiences.
Zbl. Chir. 28 Mars 64. 89, p. 444-454.

HOLLENDER L.F. et Coll.

A propos des tumeurs inflammatoires du caecum.
Sem. Hôp. Paris, I4 Juin 68, 44, p. I969-I97I.

HOPKINS J.E. DEAVER J.M.

Lipomatosis of the ileo-cecal valve.
Dis. colon rectum, mai-juin 63, 6, p. 2I5-2I8.

HUGHES E.S. (Melbourne)

Carcinoma of the right colon.
Aus. New Zeal J. Surg. Fév. 66, 35, p. I87-I90.

HUMM R.

Etude d'une série de 6I cancers du côlon droit.
Thèse Paris I962, n° 984 72 pages.

IONESCU A. et Coll.

Cancer of the colon. Considerations on some statistics.
Rev. Medico-chir. Iasi, janv Mars 66, 70 p. I27-I32.

IVANOVA S.B. et Coll.

The detection of tumors cells in the peripheral blood
Vop. Oukol, I968, I4, p. 52-57.

IANOGORODSKIF Ala et coll.

Cancer of the ileo-cecal angle and acuts appendicitis.
Khirurgiia (Moscou) oct. 63, 39 p. II3-II6 (Rus.)

JOHNSTON C. et VIRAY V.G.

Carcinoma of the right colon. The problems of diagnostic and treatment.
J. Kentucky Med. Ass. Mars 63, 6I, p. 225-23I.

JONES M.H. KAPLAN H.S. et WINDHOLZ F.

Air contrast colon examination with colloïdal baryum.
Radiology, I95I, 56, p. 56I.

JOURDE L.A. et TAVERNIER Cl.

Aspects radiologiques du côlon au cours des affections de voisinage.
E.M.C. 5.66, 33 472 A IO

JOUVENCEAUX A. et Coll.

Un cas d'antigène pseudo-B permettant la découverte d'un cancer du côlon.
Transfusion (Paris), I964, 7, p. 3I3-3I7.

JAFFRE I.A.

Benign lesions of the cecum simulating carcinoma.
J. Int. Coll. Surg. Aout 64, 42, p. I23-I25.

JOYNT G.H.

Non malignant lesions of the cecum.
Canada J. Surg. Janv. 65, 8, p. 4I-48.

KAMINSKI Z.

A case of generalized candidiasis appearing as a cecal tumor.
Gruzlica, Janv. 67, 35, p. 73 (Pol.)

KAJUBI S.K.

Carcinoma of the colon at the age of 24 years.
E. Afr. Med. J. Mars 66, 43, P. IOO-IOI.

KHILNANI M.T. et Coll.

Roentgen features of metastases to the colon.
Amer. J. Roentgen, fev. 66, 96, p. 302-3IO.

KIDO C. et Coll.

Angiography in carcinoma of the large intestine.
Rinsho Hosha, Mars 68, I3, p. I8I-I9I (Jap.)

KOPASZ P.

Inflammatory pseudo-tumors of the cecum.
Amer. J. Surg. Avril 65, I09, p. 5I3-5I8.

KORONA J.

Cancer of the cecum with the course of peri-appendiceal infiltrate.
Wiad. Lek, I.I.66, I9, p. 59-60. (Pol.)

KOURLAS B. et Coll.

Observations anatomo-pathologiques et résultats éloignés dans I02 hémicolectomies droites pour cancer.
Lyon Chir. sept. 65, 6I, p. 66I-67I.

KRINKE J. HUCIN B.

Ileacecal invagination in adults.
Rozhl Chir. Feb. 63, 42, p. I30-I34.

KRINSKI Z. et Coll.

Simultaneous malignant lesions of the sigmoid colon and cecum ascending colon.
Prensa Med. Arg. Ier Oct. 65, 52, p. 227I-2272.

KUNG S.M.

Right colon volvulus.
Zhong Waike, 5 July 62, Z I0 p. 443-445 (Ch.)

LAUE D.

The early diagnosis and modern treatment of carcinoma of colon and rectum
Med. I. Aust. 2 : I054-I057, 25 dec. I965.

LAPEYRERE J. MOREAU J. MALECASE A. (Toulouse)

Ulcère du côlon transverse à forme tumorale.
Arch. Mal. App. Dig. I96I, 50 page 833.

LAURAS H.

Fistule cholécysto-colique pseudo-cancéreuse avec hémorragie profuse
Mém. Acad. Chir. (Paris) 9I, : 24I-242, 3-I0 mars I965

LAVAURS G. CARCASSONNE M. DAVID J. (Marseille)

Aspects radiologiques des tumeurs inflammatoires du côlon droit.
J. Radio. Electro. Oct. I963, 44, I0 : 654.

LAUER J.D. et Coll.

Accuracy of roentgenologic examination in detecting carcinoma of the colon.
Dis. colon rectum, may june 65, 8, : I90-I97.

LEDOUX-LEBARD G.

Histoire de la radiologie du tube digestif.
Gazette Med. France 75 n° 2 I968.

LEDOUX-LEBARD et GARCIA CALDERON J.

Technique du radiodiagnostic.
Edit. Masson et Cie I956, I volume.

LEDOUX-LEBARD R.

Tumeurs des côlons. Manuel de radiodiagnostic clinique.2e Edit. Masson Edit. I949, I Vol. in - 8° I.407 p.

LEFORESTIER J.Y.

Lymphosarcome primitif du coecum.
Thèse Paris, I939, n° 285.

LEHMAN J.

Mental disturbancis followed by stupor in a patient with carcinoïdosis.
Acta Psychiat. Scand. I966, 42, I53-I6I.

LEHMANN M.

Les aspects cliniques et radiologiques des lésions primitives de la valvule iléo-caecale.
Thèse Paris, I958.

LEMAIRE A. et Coll.

La forme anémique du cancer du côlon droit (A propos de 5 cas).
Progr. Med. (Paris) I965, Avril, 257-264.

LENTURIA H.R. et Coll.

Ulceration disease of the intestinal tract-proximal to partially obsturating lesions. Roentgen apperence.
Amer. J. Roentgen, jan. 67, 99, : 45-5I.

LEROUX G.F. et MAZY P.

Invagination iléo-caeco-colique sur un lymphoblastome du caecum.
J. Belge Radiol. I962, 45, 53I-533.

LEVAT R. LEQUIN P. MEYER P. MALLURET P. PIDOUX A. VAUSELLE J.L.

et GIRARD M.

Lymphomatose diffuse isolée du côlon. A propos d'une observation.
Arch. Mal. App. Dig. I966, 55, p. II67.

LINCOLN J.C.

Malignant argentaffinoma with metastases to the ovaries.
Brit. J. Surgery. Dec. 66, 53, p. I07I-I073.

LLAMBIAS M.R. et al.

Ileocaecal tumors in childhood.
Presna Med. Argent. Ier oct. 65, 52, 220I-2203.

LOOKANOFF J.S.

Smooth unusual tumors of the colon. Report of a case involving the cecum and ascending colon.
JAMA I98, 206-207.

LOYGUE J.

Evolution particulière. Traitement et pronostic des cancers du côlon droit.
Rev. Prat. Cancers coliques, II Janv. I963 I3, 2 : I84-I92.

MASSA J.

A propos du diagnostic précoce du cancer du gros intestin.
J. Belge de Radio. I962, 45 3 : 263-286 (fig. 24).

MARTIN ET POTET F. CHANOINE F.

La pseudo-polypose digitiforme du côlon. Etude anatomique de 5 observations.
Arch. Mal. App. Digestif, I966, 55, p. II80
A Anal. J. Radiol. Oct. 67 48, n° I0, pliv.

MEANEY F.F. BROWN C.H. MERMANN R.E. ESSELSTYN.

Le diagnostic artériographique du cancer du coecum.
Cleveland clin. Quart. I967, 34/I, 35/4I. Anal. Excerpta March I968 n° 765.

MEANEY F.F. et Coll.

Angiographic diagnosis of carcinoma of the coecum. Report of a case.
Cleveland Chir. Quart. 34 : 35-4I, Jan. 67

MERLI E.

Processus inflammatoires de la région coecale d'interprétation radiologique difficile.
Annal. di Radiologia diagnostica, 39, 4 : 307-324, fig. 9
Anal. J. Radiol. mars-avril I968, 49, 3-4 : LXVI.

METZGER (Mlle) et THIERREE (M.)

Volvulus du coecum, Bull. Sté F.E.R.M. Paris
J. Electro-Radiol. Juil. Aout 57, 38, 7-8 : 858.

MICHAUX (G.)

Contribution à l'étude des lipomes du gros intestin.
Thèse Paris I95I, n° II25.

MADDEN J.L.

Colonic cancer.
Prens Med. Arg. I952, 2775-278I.

MAC QUEENCY A.K. et Coll.

Primary squirrhous carcinoma of colon. Roentgenologic diagnosis.
Amer. J. Roentgen, oct. 67, I0I, 306-3I0.

MATTOSO L.D. et Coll.

Unusual lesion of the coecum.
JAMA I5 march I965, I9I : 932-933.

MATTURO F.

Ethiopathogenetic considerations on a case of pseudo-tumor of the coecum.
Rass int. Clin. ter 45 : I297-I306 I5.I2.63 (It.)

MINICONI P. et Coll.

Invagination of the appendix on cancer of the coecum.
Sem. Hôpx Paris, I4 Juin I968, 44 : I96I-I962.

MOODY (F.G.) et Coll.

Carcinoma of coecum associated with intussusception.
Arch. Surg. (Chicago), Nov. 63, 87 : 836-839.

MOREAUX J. et COULOIGNER J.

Perforation diastatique du coecum et du côlon.
J. Chir. Paris, fev. 63, 85 : I99-2I5 (FR).

MORETON R.D.

The baryum in check ups of patients with cancer of the colon : indications and how often ? CA, nov. dec. 67 I7 : 268-277.

MORETON COOPER and FOEGELL E.F.

A simple stage method of double contrast study of the colon.
Radiology, I95I, 56 : 2I4-22I.

MORETON R.D. and Yates C.W.

The double contrast study of the colon; a comparation study of barium sulfate preparations.
Radiology, I950, 54 : 54I-547.

MORETON, YATES and COOPER E.M.

Double contrast studies of the colon with special reference to preparation and fictitions polyps.
Radiology, I950, 55 : 539-544.

MULLER C.A.

Aplea for primary hemicolectomy in perforated cancer of the right colon.
Int. Surg. sept. 69, 52 : 234-239.

MULLER C.A.

Cancer du côlon droit perforé. Recherches pour un traitement de choix.
HELV. Chir. Acta. , feb. 69, 36 : 55-40.

MOUCHET A. et Coll.

A propos d'une série de 6I cancers du côlon droit. (4I hémicolectomies droites)
J. Chir. , I963, 85, (I), I7

MOUCHET A. MARQUAND J. GARCIN J.P. et HUMM R.

A propos d'une série de 6I cancers du côlon droit (4I hémicolectomies droites).
J. Chir. Paris 85, I7-22, janv. 63 (FR).

MUIR E.G. et Coll.

Multiple primary carcinomata of the colon duodenum and larynx associated with Keratoacanthomato of the face.
Brit. I. Surg. march 67, 56, I9I-I95.

MUSCONI B.

Réticulosarcome du coecum avec invagination iléo-coeco-colique.
Arch. Mal. App. Digestif, nov.dec. 62, 29 : 553-572 (IT).

OAKLAND D.J.

A new method of diagnosis of carcinoma of the large bowel.
Brit. J. Chir. Pract. nov. 62, I6 : 707-7I5.

OALLAINES et MARINGARBE

Tumeurs villeuses du côlon.

OLSSON Stig. (Gothenburg. Suède).

Radiodiagnostic of tumors of cecum.
Acta Radiologica Diag. march 67, 6, 2 : 97-I04.

ONATE T.J. et Coll.

Colonic diverticular disease of tumoral form.
Prens Med. Argent. Ier oct. 65, 52 : 2256-2259 (Sp.)

OREN B.G.

Four separate carcinomas in the same patient: a case report.
Southern Med. J. March 67, 60 : 280-282.

OSTROVTSEV L.D.

On clinical and therapeutic aspects of cancer of the large intestine.
Vop Onkol, I964, IO : 59-66 (Rus.)

OTREMBA P.

On Brill-Symmer's disease of unusual location.
Zbl. Allg. Path. I5.I2.64, I06, 444-458. (Ger.)

OZMNCK.

Tumeurs du gros intestin. Travaux de Chirurgie anatomo-clinique.

PALACIOS R.L. et Coll.

Adenomatous polyp of colon with adenocarcinoma and pulmonary matastases.
Gastroenterology July 66, 5I, 82-86.

PARONI F. (Roma).

Granuloma amoebico del ceco.
Ann. Radiol. Diagnost. I950, 22/6, p. I54-I6I.

PARRISH R.A. et Coll.

Segmental Crohn's colitis associated with adenocarcinoma.
Amer. J. Surg. march 68, II5 : 37I-375.

PATEL et SASSARD.

Cancer du coecum.
Soc. Nat. Méd. Sci. Méd. Lyon I4 Mai I930.

PAULINO F. et Coll.

Submucosal lipoma of the cecum (report of 2 cases).
Hospital (RIO) may 66, 69 : 96I-966 (Por.)

PELTOKALLIO P.

Carcinoma of the colon. A clinical study of 603 patients.
Acta chir. Scand. I965, 350 : I-98.

PELTOKALLIO P.

Diagnosis difficulties in cancer of the colon.
Suom Laak, 20 June 66, 2I : I569-I572 (Fin.)

PERROTIN J. et HUGUET Cl.

Diagnostic des tumeurs coliques.
Rev. Prat. Cancers coliques, II Janv. 63, I3, 2 : I53-I65.

PETRONE E.G.

Peritumoral abscess of the cecum. Urinary complication.
Rev. Argent. Urol. Jan. Aug. 6I, 30 : I29-I32. (Sp.)

PETROV et Coll.

Certain peculiarities of clinical roentgenological symptoms in cancer of the right and left colon.
Vestn Rentgen Radio. Nov-Dec. 64,39 : 49-54 (Rus.)

PETROZZI A. et Coll.

Reticulosarcoma of the ascending colon.
Prensa. Med. Argent. Aug. 64, 5I, 360-362.

PEYCELON R. et Coll.

Sur l'hémicolectomie droite dans le traitement des cancers du côlon droit (étude d'une statistique de I22 cas).
Lyon Chir. I964, 60 : I97.

PINET A.

Diagnostic radiologique des tumeurs coliques.
Méd. Lyon I967, 48/II33, p. I86I-I876.

PLEWINSKI J.

Cancer of the cecum and appendicitis.
Wiad Lek, I July 65, I8 : I06I-I064. (Pol.)

PONKA J.L. et Coll.

Carcinoma of the right colon.
Henry Ford Hosp. Med Bull. I967, I5 (3), p. 49-56.

PORCHER P. BOURDON R. BISMUTH V.

Tumeurs inflammatoires du côlon.
E.M.C. 4 - I962, 33.430, EIO.

PORCHER P. et SAUVEGRAIN J.

Technique radiologique des côlons.
EM.C. Radiologie, I954, 4 : 33.4IO, AIO

PRADEL F. et Coll.

Significance of selective arteriography in the pathology of the colon and rectum.
Presse Med. 27/9/67, 75 : I937-I942.

QUANDAILLE P. GAUTIER-BENOIT C. (Lille).

Lipome du côlon
Lille Chir. I967, 22/2, p. II9-I22.

RACHET J. BUSSON A. et MORIN G.

Le diagnostic radiologique du cancer côlon.
Arch. Mal. App. Dig. I95I, 40/2, p. I37-I59.

REBOUL J. DELORME G. LEY R.

A propos d'un squirrhe du côlon droit
Journ. Elect. Radiol. I954, 35, 7-8 : 609-6I0 (fig.3).

RAGIMOV R.N.

On differential roentgen diagnosis of cancer in the right section of the large intestine.
Vop. Onkol. I965, II : 46-52. (Rus.)

RAIGORODSKIF S.A.

Dermoïd cyst of the cecum.
Klin. Med. (Moscou) oct. 65, 43, p. I28-I29 (Rus.)

RATNER I.A.

On inflammatory tumors (pseudo-tumors) of the cecum.
Sovet Med. May 66, 29, p. I03-I08.

RAZEMON P. HARAUD H. DRUART R.

Fistule duodéno-colique à partir d'un cancer du côlon droit.
Arch. Mal. App. Dig. Juin 63, 52 : 7I3-7I6.

REBOUL J. DELORME G. MARQUE J. et TAVERNIER J.

Résultats de l'emploration du côlon par la méthode du double contraste avec le "Contalax lactose powder".
Ann. Radiol. (Paris) I963 6 : 283-296.

RIDER J.A. KIRSNER J.B. MULLER M.C. PALMER W.L.

Polyps of the colon and rectum, their incidence and relationship to carcinoma.
Amer. J. Med. I954, I6 : 555-564.

RIGHI G.C. RIVA INNOCENTI E. (Modèle)

Sur un cas d'amibiase coecale pseudo-tumorale.
Gazetta Internazional di Medicina chirurgia LXVII, 3I Oct. I962, p. 2I59-2I7I.

ROBERT H.G. et VAYRE P.

Les tumeurs inflammatoires non spécifiques du côlon droit.
Ann. Chir. Paris, I96I, I5 : I309-I3I8.

ROGE J.

La dégénérescence de la R.C.H.
Arch. Mal. App. Dig. mai 65 54, p. 48I-509.

ROSATI I. et Coll.

Cancer of the right colon. Clinical findings with particular reference to the blood picture.
Acta Chir. Ital. Juin 64, 20 : 283-294 (It.)

ROSEAU E. et Coll.

Images coecales d'interprétation difficile.
Presse Méd. 28.IO.64 72 : 2685-2686.

ROSSI E. et Coll.

Considérations on a case of carcinoïd tumor involving the cecum and ileocecal valve.
Minerva Gastroenter. July-sept. 65, II : I5I-I53 (It.).

ROUX M. et CARCASSONNE F.

Les cancers du côlon, I955
Masson et Cie édit. I vol.

ROZE R. GRAS F. (Suresnes)

Le lymphosarcome primitif du coecum.
J. Radiol. Electro. Dec. 65, 46, I2 : 85I-854.

RUBINOV R.S.

Role of roentgenological methods in the diagnosis of cancer of large intestine.
Vestn Roentgen Radiol. July Aug 65, 40 : 42-47.

SARAZIN R.

Diagnostic radiologique du cancer du côlon.
Praxis (Bern) I959, 48 : 834-835.

SCHUMAN V.

Acute appendicitis in appendiceal cancer or cecal cancer.
Zbl. Chir. I5 Aug. 64, 89 : I247-I252 (Ger.)

SHAMBAUGH et BURGERT P.H.

Emphysème sous-cutané au cours du cancer du côlon.
Arch. Surg. I962, 85 : 344-347.

SCOTT-HARDEN W.G. et Coll.

Radiology of the colon.
Brit. J. Radiol Jan. 67,40 : I5-22.

SENEQUE J. et CHATELIN C.L.

Tumeurs villeuses des côlons.
J. Radio. Electro. Janv. Fev. I959, 40, I-2 : I9

SERAFINO X. NOSNY P. et POUYE Y.

Aspects chirurgicaux de l'amibiase colique et extra-colique.
Rev. Prat. I963, I3 : 2895-2900.

SESSIONS R.T. et Coll

Carcinoma of the colon in the first two decades of life.
Ann. Surg. Aug. 65, I62 : 279-284

SHERMAN N.J. et Coll.

Adenocarcinoma of the cecum in a mini-year old-boy.
Amer. Surg. Spet. 67, 33 : 745-746.

SIBILLY A. DELAGE J. SUHLER A.

Volumineuse adénolymphite mésentérique aiguë primitive, simulant une tumeur du coecum.
Sem. Hôpx. Paris, 26.IO.I962, 38 : 3349-3350.

SPIVAK L. et Coll.

Ileocecal pathology. Commentary on several cases
Prensa Med. Argent. I.IO.65, 52 : 2I25-2I28 (Sp.)

STEIDL R.A.

Extensive calcified intra-peritoneal lymph nod metastases from primary carcinoma of the cecum.
Radiology, aug. 67-89 : 263-264.

STEVENSON C.A.

Technic of double contrast examination of colon.
Surg. Clin. N. Amer. I950 63: 89-94.

STEVENSON C.A.

The development of the colon examination
Amer. J. Roentgenol. I954, 7I, p. 385

STEVENSON C.A. et WILSON M.D.

Indication for double contrast examination
Amer. J. Radiol. I954, 7I : 398-403.

STOCK F.E. et LI F.W. P. (Liverpool)

Granulome du côlon simulant une tumeur maligne.
Brit. J. Surg. I964, 5I/I2, p. 898-90I.

SULTAN R.V.

Que penser desstumeurs inflammatoires du côlon ?

Thèse Paris I959, n° 300

SVAM S.

Non specific inflammatory tumors of the colon simulating neoplasms a report on I2 cases.
Acta chir. Scand. May 65, I29 : 537-546.

SWYNGHEDAUW, SALEMBIER BONTE (Lille)

Difficultés du diagnostic radiologique dans deux cas de tumeur pariétal du coecum.
Arch. Mal. App. Dig. I949, 38, 9-IO : 999-I003.

TASKINEN P.J. et Coll.

Roentgenologic sources of error in the diagnosis of colonic cancer.
Ann. Med. Intern. Fenn ; I967, 56 : I95-20I.

TCHANG S.

Necrotic carcinoma of colon.
J. Canad. Ass. Radiol. June 67, I8 : 322-327.

TERRIS G.

Appendicites pseudo-tumorales et tumeurs inflammatoires de la fosse iliaque droite.
Rev. Prat. Ier sept. I968, I8 22 : 3I53-3I58.

THIERREE R.A. FOUSSIER (B)

Cancer colloïde coecum simulant un abcès appendiculaire.
J. Radio-Electro. I955, 36, 3-4 : I89-I90, (fig. 4).

THOMPSON R.W. et Coll.

Obstructions adenocarcinoma of the right side of the colon.
Arch. Surg. (Chicago) Jan. 68, 96 : I00-I03.

TOTTEN J.C. Jr et Coll.

Primary adenocarcinoma of the appendix.
Southern Med. J. Jan 65, 58 : 76-78.

TOTH F. KELEMEN J. et SZATAI (I)

Methodological problems in the X ray examination of surgical diseases of the colon.
Magy Radiol. Dec. 62, I4 : 34I-348 (Hun)

TRAISSAC F.J. DOUTREL P. et BERAUD C. (Bordeaux)

Volumineux lipome du côlon transverse Arch. Mal. App. Dig. I962, 5I 572
J. Radio. Electro. Aout-sept. I963, 44, 8-9 : 96

TURELL R. et Coll.

Premalignant lesions of the colon and rectum
Minnesota Med. March 65, 48 : 309-3I7.

VALDES MARSEILLE N.

Contribution à l'étude des tumeurs villeuses.
Thèse Paris I958, n° I66.

VANIER M.J.

Cancer du côlon droit chez une jeune femme de 24 ans
Arch. Mal. App. Dig. I965, 54 : I30I-I302.

VAN STEENIS H.

Chromosomes and cancer.
Nation (London) I9 Feb. 66, 209 : 8I9-82I.

VAYRE P. et Coll.

Tuberculoses du côlon droit à forme tumorale.
Conf. Radio-anatomoclin. I8.I2.65, 7 : 58

VEYSSIERE C. BAILLET J. et VIVES P.

Lipomatose de la valvule iléo-coecale.
Arch. Mal. App. Dig. I966, 55 : 927.

VIDAL LOBO F. et Coll.

Cancer of the cecum
Prensa Med. Argent. Ier OCt. 65, 52 : 2I25-2I28 (Sp.)

VIDAL LOBO F. et Coll.

Carcinoïd of the ascending cecum.
Prensa Med. Argent. 27.II.64, 5I : I3I8-I320 (Sp.)

WARD W.Q.

Lipoma of the cecum. A case report and review of literature.
J. Med. Ass. Alabama aug. 67, 33 : 4I-42.

WELCH E.W. et Coll.

Ileocecal invagination in adults.
Acta Chir. Belg. Feb. 67, 66 : II9-I27.

WELIN S.

On differential diagnosis of benis and malignant lesions in Radiology
Langenbecks Arch. Klin. Chir. I962, 30I : 376-385

WELIN S.

Modern trends in diagnosis roentgenology of the colon.
Brit. J. Radiol. I958, 3I 369 : 453-463.

WELIN S. ANDREN L. and FRIEBERG S.T.

Roentgen diagnosis of small polyps in the colon and rectum
Acta Radiol. (Stockholm). I955 43

WELIN S. et LORINC P. (Malmö

Tumeurs villeuses : l'image radiologique des tumeurs villeuses en trèfle du côlon.
Radiology I962, 2 : I07-II2.

WILSON J.S. et TENNANT R.

Carcinoma of the colon : a IO year study
Cancer I958, II : 278

WOLF B.J. et MARSHAK R.H.

Linite plastique.
Radiology sept. 63, 8I, 3 : 502-507, fig 5

WEIN MA et Coll.

Regional ileitis complicated by adenocarcinoma.
Report of a case.
Amer. J. Gastroenterology, jan. 64;4I : 58-63.

WALLACE H.W. et Coll.

Massive gastrointestinalis hemorrhage an unusual resultant of coecal malignancy.
Amer. J. Surg, dec , I06 : 989-990

WILLIAMS AM.

Inflammatory masses of the coecum.
Ann. Surg. march 67, I65 : 697-704.

WELIN S.

Results of the malmo technique of colon examination.
JAMA, 6 feb. 67, I99 : 369-37I

WYCHITIS Ar. et Coll.

Malignant lymphoma of the colon. A study of 69 cases.
Arch. Surg. (Chicago) aug. 66, 93 : 2I5-225.

YOVANOVITCH B.Y.

Cancer du côlon droit. Etude statistique à propos de 63 cas.
Lyon Chir. I958, 54 : 32-37.

YVERGNEAUX J.P. et E. (Gand)

Lipomatose de la valvule de Bauhin.
J. Belge de Radiologie, mai-juin I969, 52, 3 : I57.

YOUKER J.E. et Coll.

Computer analysis in the differenciation of benign and malignant polypoïd lesions of the colon.
Radiology, april I968, 90 : 794-797.

ZIMMERMANN.

Préparation à l'opacification du côlon.
Fortschr. Röntgenstr. I957, 86 : 245-250 (Ge.)

ZIMMERMANN.

On roentgen examination of the colon.
Arzt. Forsch. IO.II.62, II : 563-572 (Ge)

ZODICA A. et Coll.

Obstruction lesion of the ileovalve.
Prensa Med. Argent. Ier Oct. 65, 52 : 2I48-2I49 (Sp.)

WALLACE H.W. et Coll.

Massive gastrointestinalis hemorrhage an unusual resultant of coecal malignancy.
Amer. J. Surg. dec , 106 : 989-990

WILLIAMS AM.

Inflammatory masses of the coecum.
Ann. Surg. march 67, 165 : 697-704.

WELIN S.

Results of the malmo technique of colon examination.
JAMA, 6 feb. 67, 199 : 369-371

WYCHITIS Ar. et Coll.

Malignant lymphoma of the colon. A study of 69 cases.
Arch. Surg. (Chicago) aug. 66, 93 : 215-225.

YOVANOVITCH B.Y.

Cancer du côlon droit. Etude statistique à propos de 63 cas.
Lyon Chir. 1958, 54 : 32-37.

YVERGNEAUX J.P. et E. (Gand)

Lipomatose de la valvule de Bauhin.
J. Belge de Radiologie, mai-juin 1969, 52, 3 : 157.

YOUKER J.E. et Coll.

Computer analysis in the differenciation of benign and malignant polypoïd lesions of the colon.
Radiology, april 1968, 90 : 794-797.

ZIMMERMANN.

Préparation à l'opacification du côlon.
Fortschr. Röntgenstr. 1957, 86 : 245-250 (Ge.)

ZIMMERMANN.

On roentgen examination of the colon.
Arzt. Forsch. 10.11.62, 11 : 563-572 (Ge)

ZODICA A. et Coll.

Obstruction lesion of the ileovalve.
Prensa Med. Argent. 1er Oct. 65, 52 : 2146-2149 (Sp.)